

Imagen en cardiología

Fijación activa y perforación ventricular: ¿una nueva entidad?

Ventricular Perforation and Active Fixation Leads: New Entity?

Moisés Rodríguez-Mañero^{a,*}, Gorka Bastarrika Alemán^b y Alfonso Macías Gallego^a

^a Departamento de Cardiología, Clínica Universidad de Navarra, Pamplona, Navarra, España

^b Unidad de Imagen Cardíaca, Clínica Universidad de Navarra, Pamplona, Navarra, España

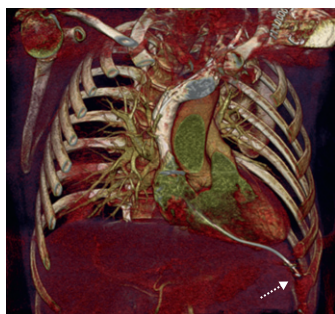


Figura 1.

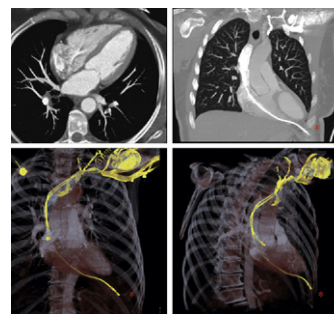


Figura 2.

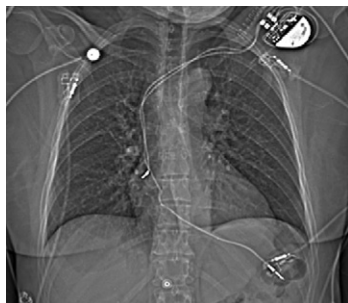

Figura 3.

Mujer de 55 años trasladada a nuestro centro tras la implantación de un marcapasos bicameral por bloqueo auriculoventricular completo (electrodos de fijación activa). Desde el implante realizado 7 días antes, refería sensación de corriente eléctrica en región submamilar izquierda, que fue aumentando progresivamente de intensidad.

A su ingreso se le realizó un electrocardiograma, que mostró fallo de captura ventricular, y un ecocardiograma, que descartó la presencia de derrame pericárdico, sin poderse visualizar correctamente la sonda. En la radiografía de tórax se apreciaba el extremo distal del electrodo fuera de la silueta cardíaca. Solicitamos una angiotomografía computarizada torácica con el objetivo de descartar complicaciones asociadas e identificar con mayor resolución el trayecto del electrodo y su relación con estructuras anatómicas adyacentes, y se observó la punta del electrodo ventricular en contacto con la pared torácica, a la altura del sexto espacio intercostal izquierdo, tras haber perforado el ápex del ventrículo derecho (figs. 1–3).

En un primer tiempo se implantó un nuevo electrodo de fijación activa en el septo interventricular y posteriormente se extrajo el electrodo mediante estilete de Cook. La evolución posterior fue satisfactoria, con desaparición de la clínica y sin complicaciones asociadas al procedimiento.

En conclusión, dentro de la batería de pruebas diagnósticas en pacientes con sospecha de perforación cardíaca, la tomografía computarizada torácica es una técnica complementaria de gran utilidad en el manejo de la citada complicación.

* Autor para correspondencia:

Correo electrónico: mrodrig3@hotmail.com (M. Rodríguez-Mañero).

On-line el 12 de junio de 2011

Full English text available from: www.revespcardiol.org