

Teratoma imaturo ovariano bilateral: relato de caso em jovem de 12 anos

LYLIANA COUTINHO RESENDE BARBOSA¹, ANTÔNIO MARCOS COLDIBELLI FRANCISCO¹, SILVÂNIA DE CÁSSIA VIEIRA ARCHÂNGELO¹, FABIOLA CAMPOS MOREIRA SOARES², MARIA CLÁUDIA TESSARI FERREIRA², RENATA LEME MAIA²

¹ Doutorado em Ciências da Saúde; Professores de Ginecologia e Obstetria, Faculdade de Ciências da Saúde, Universidade do Vale do Sapucaí (UNIVAS), Pouso Alegre, MG, Brasil

² Graduação em Medicina; Médicas-residentes do Serviço de Ginecologia e Obstetria, Hospital das Clínicas Samuel Libânio, UNIVAS, Pouso Alegre, MG, Brasil

Trabalho realizado no Hospital das Clínicas Samuel Libânio, UNIVAS, Pouso Alegre, RS, Brasil

Correspondência para: Lyliana Coutinho Resende Barbosa – Rua Comendador José Garcia, 777 – CEP: 37550-000 – Pouso Alegre – MG, Brasil – magibarbosa@gmail.com

©2012 Elsevier Editora Ltda. Todos os direitos reservados.

O teratoma imaturo consiste de tumor formado por tecidos dos três folhetos germinativos: ectoderme, mesoderme e endoderme. Contém estruturas imaturas ou embrionárias. Trata-se de tumor incomum e compreende menos de 1% dos tumores ovarianos, sendo o segundo tumor de células germinativas mais comum¹.

Representa entre 10% e 20% de todas as neoplasias ovarianas de mulheres abaixo de 20 anos, com pico entre 15 e 19 anos, e 30% da causa de morte por câncer de ovário nessa idade. Raramente ocorre na menopausa².

O teratoma imaturo pode apresentar-se como massa pélvica calcificada, sangramento uterino anormal ou dor pélvica. Os locais de disseminação mais frequentes são peritônio e linfonodos retroperitoneais. A disseminação hematogênica para pulmões, fígado ou cérebro é incomum. Apresenta elevação dos níveis de alfafetoproteína em 50% dos casos³.

Esses tumores são graduados histologicamente baseando-se na quantidade e no grau de imaturidade celular do componente neuroepitelial (graus 1 a 3). Pacientes mais velhas tendem a apresentar tumores de graduação mais baixa que pacientes mais jovens⁴. Os teratomas imaturos raramente são encontrados bilateralmente, sendo comum encontrarmos teratoma benigno no ovário contralateral¹.

Os implantes peritoneais podem estar presentes no momento da abordagem cirúrgica, e o prognóstico está fortemente relacionado com o grau histológico do tumor e do implante (sobrevida de 82% para pacientes com lesões grau 1, 63% para lesões grau 2 e 30% para lesões grau 3)⁵.

A abordagem cirúrgica é indicada para diagnóstico, tratamento e estadiamento (mesmo utilizado para outros tumores ovarianos). Pacientes com tumores completamente ressecados apresentam cerca de 94% de chance de sobrevivência em cinco anos, enquanto em pacientes que apresentaram ressecção parcial a expectativa de sobrevivência caiu para menos de 50%. Devido ao fato de a bilateralidade ser rara nesse tipo de tumor, a cirurgia preconizada consiste na salpingo-oufrectomia unilateral com coleta de amostras de implantes peritoneais⁶.

A radioterapia parece não melhorar o prognóstico das pacientes. Em tumores restritos a um ovário grau 1, nenhuma terapia além da cirurgia está indicada, exceto nos casos de ascite ou ruptura capsular. Em tumores grau 2 ou 3, bilaterais ou com implantes ou recidivas, o tratamento adjuvante com quimioterapia deve ser indicado com esquema de vincristina, actinomicina e ciclofosfamida (VAC) ou bleomicina, etoposide e cisplatina^{7,8}.

Alguns estudos preconizam o uso de regimes alternativos com paclitaxel-carboplatina ou docetaxel-carboplatina com objetivo de prevenir a toxicidade reprodutiva em pacientes submetidas a tratamento cirúrgico conservador⁹.

O diagnóstico precoce associado à terapêutica imediata e o seguimento rigoroso são imprescindíveis para desfecho favorável no longo prazo¹⁰. Pacientes submetidas a tratamento cirúrgico com preservação do útero e um ovário apresentam função reprodutiva dentro da normalidade^{11,12}. A motivação para o relato de caso a seguir deve-se à raridade dos teratomas imaturos bilaterais, assim como o fato de a idade da paciente estar abaixo da média de apresentação desses tumores.

RELATO DE CASO

AVDO, 12 anos, admitida no serviço de oncoginecologia do Hospital das Clínicas Samuel Libânio, na Universidade do Vale do Sapucaí, com quadro de sangramento uterino anormal há dois meses, associado à presença de massa pélvica. Apresentava menarca aos 11 anos com ciclos irregulares, sexarca há seis meses, contracepção com preservativo masculino.

Ao exame, observou-se paciente em bom estado geral, corada, com massa abdominopélvica, estendendo-se até 4 cm abaixo do rebordo costal, móvel, de consistência sólido-cística. Membrana himenal rota, sangramento vaginal discreto, colo centralizado, orifício externo circular. Teste de Schiller negativo, colposcopicamente normal. Ao toque vaginal foram observados colo de consistência ginecológica, útero de tamanho normal, rechaçado para a direita pela massa. Anexos não delimitados.

Exames realizados: pré-operatórios dentro da normalidade. A tomografia computadorizada de abdômen revelou massa complexa na pelve, estendendo-se até mesogástrio, hidronefrose leve bilateral e presença de líquido livre na pelve (Figura 1).

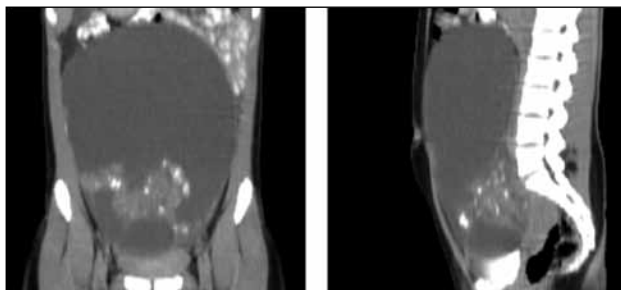


Figura 1 – Tomografia computadorizada de abdômen com volumosa massa complexa abdominopélvica de provável etiologia ovariana.

A paciente foi submetida à laparotomia, com coleta de líquido ascítico para citologia oncótica. Foi evidenciado cisto complexo em ovário direito pesando 680 g, multiseptado, com áreas de ruptura capsular. Realizada salpingo-ooforectomia à direita, e o material foi enviado para exame com congelação com laudo de maligno. O ovário esquerdo apresentava volume aumentado com áreas císticas (Figura 2).

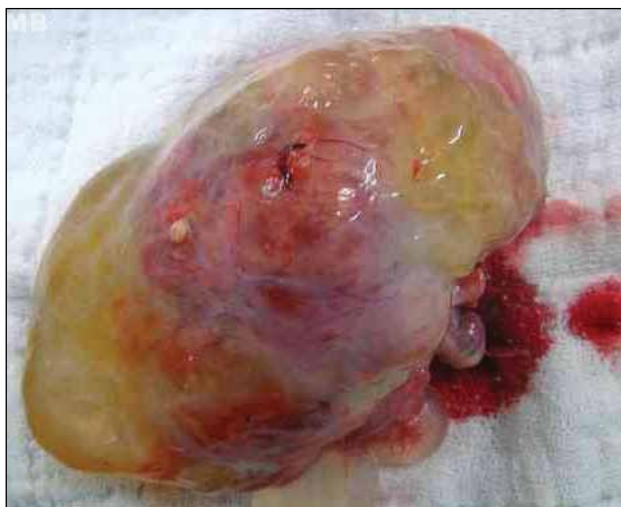

Figura 2 – Teratoma imaturo ovariano: aspecto macroscópico.

Após o consentimento da família foi realizada biópsia de ovário esquerdo com congelação também positiva para malignidade. Realizada, em seguida, salpingo-ooforectomia à esquerda, omentectomia, linfadenectomia pélvica bilateral e periaórtica.

A paciente evoluiu no pós-operatório sem anormalidades, recebendo alta hospitalar em três dias. Retornou para retirada de pontos sem intercorrências.

O laudo anatomopatológico revelou teratoma imaturo bilateral grau 3. Linfonodos e omento livres de comprometimento neoplásico (Figura 3). Líquido ascítico positivo para células neoplásicas malignas. Estadiamento 1C G3 (FIGO).

A paciente foi encaminhada para o Serviço de Oncologia Clínica para quimioterapia adjuvante, tendo recebido seis ciclos de vincristina/actinomicina/ciclofosfamida (VAC). No momento, encontra-se em seguimento semestral sem evidência de doença.

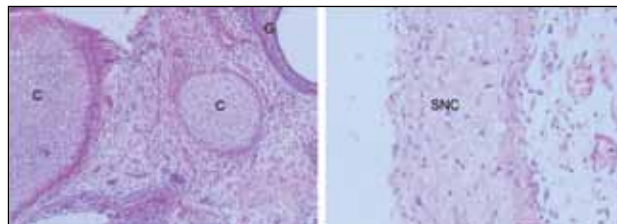


Figura 3 – Microfotografias de teratoma imaturo ovariano. À esquerda: área de tecido cartilaginoso (C) e tecido glandular cisticamente dilatado (G); 150x. À direita: porções de tecido do sistema nervoso central (SNC); 600x.

DISCUSSÃO

O teratoma imaturo bilateral é entidade rara, correspondendo a 10% dos casos³. Tumores bilaterais estão mais frequentemente associados a estadiamentos avançados, com índice de sobrevida em cinco anos de 80,7%, em contraste com sobrevida 93,6% nos tumores unilaterais¹³.

O grau de imaturidade celular (grau 3) é outro fator prognóstico adverso, com índice de recidiva alto¹⁴. Esses fatores justificam a abordagem radical realizada, em detrimento do futuro reprodutivo da paciente. Alguns autores preconizam tratamentos conservadores em tumores de células germinativas nos estadiamentos graus 1 e 2¹⁵. O marcador tumoral mais comumente relacionado com o teratoma imaturo é a alfafetoproteína³. O diagnóstico do teratoma imaturo do ovário por meio de marcadores tumorais parece ter maior sensibilidade quando combina a detecção de Ca125, Ca153 e alfafetoproteína¹⁶.

O diagnóstico por imagem dos teratomas imaturos parece semelhante ao teratoma maduro devido ao seu aspecto cístico com conteúdo de gordura. Uma forma de diferenciá-los seria a presença de realce à tomografia computadorizada ou à ressonância nuclear magnética¹⁷.

A literatura que discute o teratoma imaturo, sobretudo os bilaterais, é limitada a pequeno número de casos relatados em descrições retrospectivas de casos isolados ou em pequenas séries. Ressaltamos a importância do diagnóstico pontual no caso de massas pélvicas na paciente adolescente, com o objetivo de propor tratamento adequado precocemente e, assim, promover o menor impacto possível no futuro reprodutivo dessas jovens.

REFERÊNCIAS

1. Outwater EK, Siegelman ES, Hunt JL. Ovarian teratomas: tumor types and imaging characteristics. *Radiographics*. 2001;21(2):475-90.
2. Chabaud-Williamson M, Netchine I, Fasola S, Larroquet M, Lenoir M, Patte C *et al*. Ovarian-sparing surgery for ovarian teratoma in children. *Pediatr Blood Cancer*. 2011;57(3):429-34.
3. Saba L, Guerriero S, Sulcis R, Virgillio B, Melis G, Mallaraini G. Mature and immature ovarian teratomas: CT, US and MR imaging characteristics. *Eur J Radiol*. 2009;72(3):454-63.
4. Ulbright TM. Germ cell tumors of the gonads: a selective review emphasizing problems in differential diagnosis, newly appreciated, and controversial issues. *Mod Pathol*. 2005;18(Suppl 2):S61-S79.
5. Abiko K, Mandai M, Hamanishi J, Matsumura N, Baba T, Horiuchi A *et al*. Oct4 expression in immature teratoma of the ovary: relevance to histologic grade and degree of differentiation. *Am J Surg Pathol*. 2010;34(12):1842-8.
6. Devaja OM, Papadopoulos Andreas J. Current management of immature teratoma of the ovary. *Arch Oncol*. 2000;8(3):127-30.
7. Kurata A, Hirano K, Nagane M, Fujioka Y. Immature teratoma of the ovary with distant metastases: favorable prognosis and insights into chemotherapeutic retroconversion. *Int J Gynecol Pathol*. 2010;29(5):438-44.
8. Mangili G, Scarfone G, Gadducci A, Sigismondi C, Ferrandina G, Scibilia G *et al*. Is adjuvant chemotherapy indicated in stage I pure immature ovarian teratoma (IT)? A multicentre Italian trial in ovarian cancer (MITO-9). *Gynecol Oncol*. 2010;119(1):48-52.
9. Chen CH, Yang MJ, Cheng MH, Yen MS, Lai CR, Wang PH. Fertility preservation with treatment of immature teratoma of the ovary. *J Chin Med Assoc*. 2007;70(5):218-21.
10. Tanaka T, Toujima S, Utsunomiya T, Yukawa K, Umesaki N. Experimental characterization of recurrent ovarian immature teratoma cells after optimal surgery. *Oncol Rep*. 2008;20(1):13-23.
11. Barksdale EM, Obokhare I. Teratomas in infants and children. *Curr Opin Pediatr*. 2009;21(3):344-9.
12. Weinberg LE, Lurain JR, Singh DK, Schink JC. Survival and reproductive outcomes in women treated for malignant ovarian germ cell tumors. *Gynecol Oncol*. 2011;121(2):285-9.
13. Mahdi H, Kumar S, Seward S, Semaan A, Batchu R, Lockhart D *et al*. Prognostic impact of laterality in malignant ovarian germ cell tumors. *Int J Gynecol Cancer*. 2011;21(2):257-62.
14. Lai CH, Chang TC, Hsueh S, Wu TI, Chao A, Chou HH *et al*. Outcome and prognostic factors in ovarian germ cell malignancies. *Gynecol Oncol*. 2005;96(3):784-91.
15. Ghaemmaghami F, Karimi Zarchi M, Naseri A, Mousavi AS, Gilani MM, Ramezanzadeh F *et al*. Fertility sparing in young women with ovarian tumors. *Clin Exp Obstet Gynecol*. 2010;37(4):290-4.
16. Chen C, Li JD, Huang H, Feng YL, Wang LH, Chen L. Ai Zheng. Diagnostic value of multiple tumor marker detection for mature and immature teratoma of the ovary. *Ai Zheng*. 2008;27(1):92-5.
17. Damarey B, Farine M, Vinatier D, Collinet P, Lucot J, Kerdraon O *et al*. Mature and immature ovarian teratomas: US, CT and MR imaging features. *J Radiol*. 2010;91(1 Pt 1):27-36.