

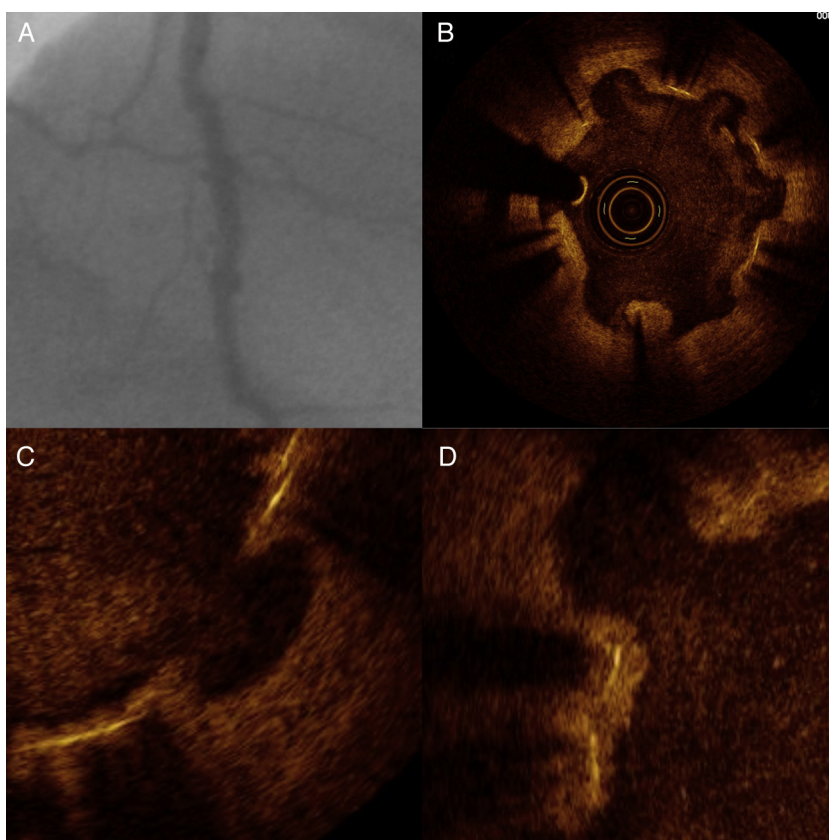
## Imagen en cardiología

# Ulceración tardía de la pared vascular tras implante de *stent* liberador de sirolimus

## Peri-stent Ulcer Like Appearance Late After Sirolimus-eluting Stent Implantation

Juan García-Lara\*, Javier Lacunza-Ruiz y Mariano Valdés-Chávarri

Servicio de Cardiología, Hospital Universitario Virgen de la Arrixaca, El Palmar, Murcia, España



**Figura 1.**

Un varón de 41 años, hipertenso y fumador, se sometió angiografía diagnóstica por angina de esfuerzo, que mostró una oclusión crónica de descendente anterior (DA) proximal con circulación colateral desde coronaria derecha. Tras realizar ecografía de estrés, se apreció viabilidad e isquemia inducible del territorio afectado, por lo que se realizó angioplastia e implante de cuatro *stents* liberadores de sirolimus (SES) de  $2,25 \times 23$ ,  $2,25 \times 28$ ,  $2,5 \times 13$  y  $2,5 \times 23$ , con éxito angiográfico. Transcurridos 18 meses, el paciente reingresó por angina de esfuerzo, y se le realizó nueva coronariografía, en la que se apreció una DA permeable con aspecto irregular y aclaramiento lento a lo largo del trayecto tratado (fig. 1A). Se realizó tomografía de coherencia óptica (fig. 1B), y se apreció una retracción de la pared vascular de aspecto ulcerado en torno al *stent*, que respetaba los *struts*, que se encontraban reendotelizados en su mayor parte (fig. 1C y D), sin estenosis significativa de la luz del vaso.

La aparición de retención de contraste en la angiografía tras el implante de *stent* liberador de fármaco se ha asociado al hallazgo, mediante imagen intracoronaria, de fenómenos de mala aposición tardía. Esta reacción de la pared vascular al SES ha sido descrita como «peri-stent ulcer aspect» (PSUA), con incidencia de hasta un 50% en pequeñas series. Se especula con que pueda tratarse de un paso previo a la mala aposición tardía.

\* Autor para correspondencia:

Correo electrónico: [jgarcadelara@gmail.com](mailto:jgarcadelara@gmail.com) (J. García-Lara).

On-line el 28 de enero de 2012

Full English text available from: [www.revespcardiol.org/en](http://www.revespcardiol.org/en)