

que a través de esa vía había mayor estabilidad en la liberación de la prótesis<sup>4</sup>. Los primeros casos de IPPVA transfemoral en pacientes con prótesis mitral se realizaron con prótesis CoreValve, y se comprobó que no había deformación del esqueleto de nitinol de la válvula ni interferencia con los discos mitrales<sup>5</sup>. García et al publicaron los primeros 3 casos de implantación transfemoral de prótesis aórtica Edwards-SAPIEN XT en tres mujeres portadoras de prótesis mitral mecánica ATS 29 y St. Jude<sup>6</sup>. Los autores recomendaban un estudio exhaustivo de los pacientes antes del procedimiento, con especial interés en las características de la prótesis mitral y su perfil, pues consideraban que debía haber distancia suficiente entre el límite inferior del anillo y el borde superior de la prótesis mitral. Esta distancia no está estipulada, aunque se considera recomendable que supere los 3 mm por vía transapical y 7 mm en los implantes transfemorales<sup>6</sup>.

Por otra parte, parece que la IPPVA directa sin valvuloplastia previa presenta algunas ventajas, como menor riesgo de ictus, mayor estabilidad en la liberación de la prótesis y menor insuficiencia aórtica perivalvular, si bien no existen estudios aleatorizados que comparen ambas técnicas<sup>1,2</sup>. Bajo nuestro conocimiento, este es el primer caso publicado de IPPVA directa en presencia de prótesis mitral mecánica.

Para garantizar el éxito en este tipo de procedimientos es conveniente realizar una selección cuidadosa de los pacientes considerando el implante directo si la apertura de la válvula es aceptable y simétrica, sin calcificación importante de los velos y sin excesiva fusión de las comisuras. Además, se recomienda realizar una colocación rápida de la prótesis a nivel del anillo para disminuir el tiempo de obstrucción al flujo y conseguir mayor estabilidad hemodinámica; el inflado se inicia lentamente para rectificar, si fuera necesario, cualquier movimiento indeseado de la prótesis.

Este caso ilustra que el implante de una IPPVA sin predilatación en presencia de una prótesis mecánica mitral es factible y seguro y puede aportar ventajas respecto al método convencional. Son necesarios estudios futuros que comparen las dos técnicas de implante con los diferentes modelos de prótesis percutáneas.

## MATERIAL ADICIONAL



Se puede consultar material adicional a este artículo en su versión electrónica disponible en <http://dx.doi.org/10.1016/j.recesp.2013.02.010>.

Leire Unzué\*, Eulogio García, Leticia Fernández-Friera, Ana Alegría-Barrero, Juan Medina-Peralta y F. José Rodríguez-Rodrigo

Unidad de Hemodinámica y Cardiología Intervencionista, Hospital Universitario Montepríncipe, Madrid, España

\* Autor para correspondencia:  
Correo electrónico: [leireunzue@yahoo.es](mailto:leireunzue@yahoo.es) (L. Unzué).

On-line el 25 de mayo de 2013

## BIBLIOGRAFÍA

- García E, Hernández-Antolín R, Martín P, Rodríguez JC, Almería C, Cuadrado AM. Implantación de prótesis aórtica Edwards-SAPIEN XT transfemoral sin valvuloplastia previa. *Rev Esp Cardiol*. 2013;66:150-1.
- Grube E, Naber C, Abizaid A, Sousa E, Mendiz O, Lemos P, et al. Feasibility of transcatheter aortic valve implantation without balloon pre-dilation: a pilot study. *JACC Cardiovasc Interv*. 2011;4:751-7.
- Rodes-Cabau J, Dumont E, Miro S. Apical aortic valve implantation in a patient with a mechanical valve prosthesis in mitral position. *Cir Cardiovasc Intervent*. 2008;1:233.
- Soon JL, Ye J, Lichtenstein SV, Wood D, Webb JG, Cheung A. Transapical transcatheter aortic valve implantation in the presence of a mitral prosthesis. *J Am Coll Cardiol*. 2011;58:715-21.
- Bruschi G, De Marco F, Oreglia J, Colombo P, Fratto P, Lullo F, et al. Percutaneous implantation of CoreValve aortic prostheses in patients with a mechanical mitral valve. *Ann Thorac Surg*. 2009;88:e50-2.
- García E, Albarrán A, Heredia-Mantrana J, Guerrero-Pinedo F, Rodríguez J, Hernández-Antolín R, et al. Implantación transfemoral de prótesis valvular aórtica en pacientes portadores de prótesis mitral mecánica. *Rev Esp Cardiol*. 2011;64:1052-5.

<http://dx.doi.org/10.1016/j.recesp.2013.02.010>

## Dronedarona: una opción en el tratamiento de las arritmias ventriculares

### *Dronedarone: An Option in the Treatment of Ventricular Arrhythmias*

#### Sra. Editora:

El manejo de las arritmias ventriculares es complejo y a menudo se requiere el implante de un desfibrilador automático (DAI). Sin embargo, los fármacos antiarrítmicos (FAA) siguen siendo relevantes, tanto como indicación primaria como para reducir terapias del dispositivo en pacientes portadores de DAI. A pesar de ello, frecuentemente los pacientes presentan contraindicaciones que limitan los FAA a unos pocos como la amiodarona. La dronedarona es un FAA que se ha demostrado eficaz para el control de arritmias auriculares y que podría tener también un papel en pacientes con arritmias ventriculares recurrentes en los que otros fármacos no son adecuados; sin embargo, la información sobre su eficacia en este contexto clínico es escasa. Se describe el uso de dronedarona en 3 pacientes con arritmias ventriculares sin respuesta y/o intolerancia a otros FAA.

El primer paciente es un varón de 53 años, hipertenso, con extrasistolia ventricular monomórfica de alta densidad desde el año 2007, sin cardiopatía estructural y con fracaso del tratamiento con atenolol y sotalol. En febrero de 2010, ingresó tras presentar

síncope, y se documentó una taquicardia ventricular monomórfica no sostenida. Se realizó estudio electrofisiológico induciéndose una taquicardia ventricular monomórfica sostenida (TVMS) similar a la clínica, además de otras dos morfologías; la cartografía endocárdica y epicárdica localizó el sustrato arritmogénico en la región superolateral del anillo mitral. La aplicación de radiofrecuencia no fue eficaz, por lo que se sospechó un circuito intramiocárdico. La resonancia magnética cardiaca mostró una cicatriz en la región anterolateral del ventrículo izquierdo. Se implantó un DAI y se inició tratamiento con flecainida. En los seguimientos posteriores presentó múltiples episodios de TVMS y recibió choques del DAI (figs. 1 y 2). Se decidió sustituir la flecainida por dronedarona 400 mg cada 12 h y evitar la amiodarona por sus efectos secundarios. Desde entonces y hasta su último control, 14 meses después, se ha evidenciado una reducción de la carga arrítmica y el paciente no ha vuelto a sufrir descargas del DAI ni episodios de TVMS, salvo dos que suprimió la primera terapia de estimulación antitaquicárdica.

El segundo caso es el de un varón de 64 años, hipertenso, en seguimiento en otro centro desde el año 2006 por taquicardia ventricular sin cardiopatía estructural aparente, con tres intentos fallidos de ablación e implante de un DAI en 2007. Inicialmente recibió metoprolol y luego sotalol con descargas múltiples del DAI. En 2009 inició amiodarona y atenolol, con lo que disminuyeron los episodios. Ingresó en diciembre de 2011 en dos ocasiones por descargas múltiples del dispositivo desencadenadas por TVMS.

		Dispositivo	TELIGEN 100 F102/017785	Fecha Impl.
		Modo Taqui	Monitor + Terapia	18 Feb 2010
Suceso	Fecha/hora	Tipo	Terapia	Duración hh:mm:ss
V-35	13 Jun 2011 06:29	VNoSost	No sostenidos	00:00:11
V-34	04 Jun 2011 20:43	VNoSost	No sostenidos	00:00:06
V-33	26 May 2011 20:22	VNoSost	No sostenidos	00:00:09
V-32	26 May 2011 03:56	VNoSost	No sostenidos	00:00:10
V-31	20 May 2011 21:34	VNoSost	No sostenidos	00:00:09
V-30	18 May 2011 20:36	VNoSost	No sostenidos	00:00:09
V-29	07 May 2011 22:07	VNoSost	No sostenidos	00:00:10
V-28	09 Abr 2011 19:21	VNoSost	No sostenidos	00:00:12
V-27	09 Abr 2011 19:19	VNoSost	No sostenidos	00:00:11
Suceso	Fecha/hora	Tipo	Terapia	Duración hh:mm:ss
V-26	09 Abr 2011 18:50	TV-1	ATPx1	00:00:20
V-25	09 Abr 2011 18:34	TV-1	Ninguna terapia	00:00:17
V-24	09 Abr 2011 18:33	VNoSost	No sostenidos	00:00:11
V-23	09 Abr 2011 17:12	TV-1	ATPx1	00:00:20
V-22	09 Abr 2011 15:03	TV	◆ ATPx1, 5J	00:00:44
V-14	17 Mar 2011 19:40	TV-1	Ninguna terapia	00:00:16
V-13	02 Mar 2011 22:14	TV-1	Ninguna terapia	00:00:16
V-3	27 May 2010 06:23	TV-1	ATPx1	00:00:19
V-1	18 Feb 2010 12:22	FV	Inducido: 14J	00:00:38

Figura 1. Registro de arritmias detectadas y tratadas por el desfibrilador automático implantable. Paciente número 1.

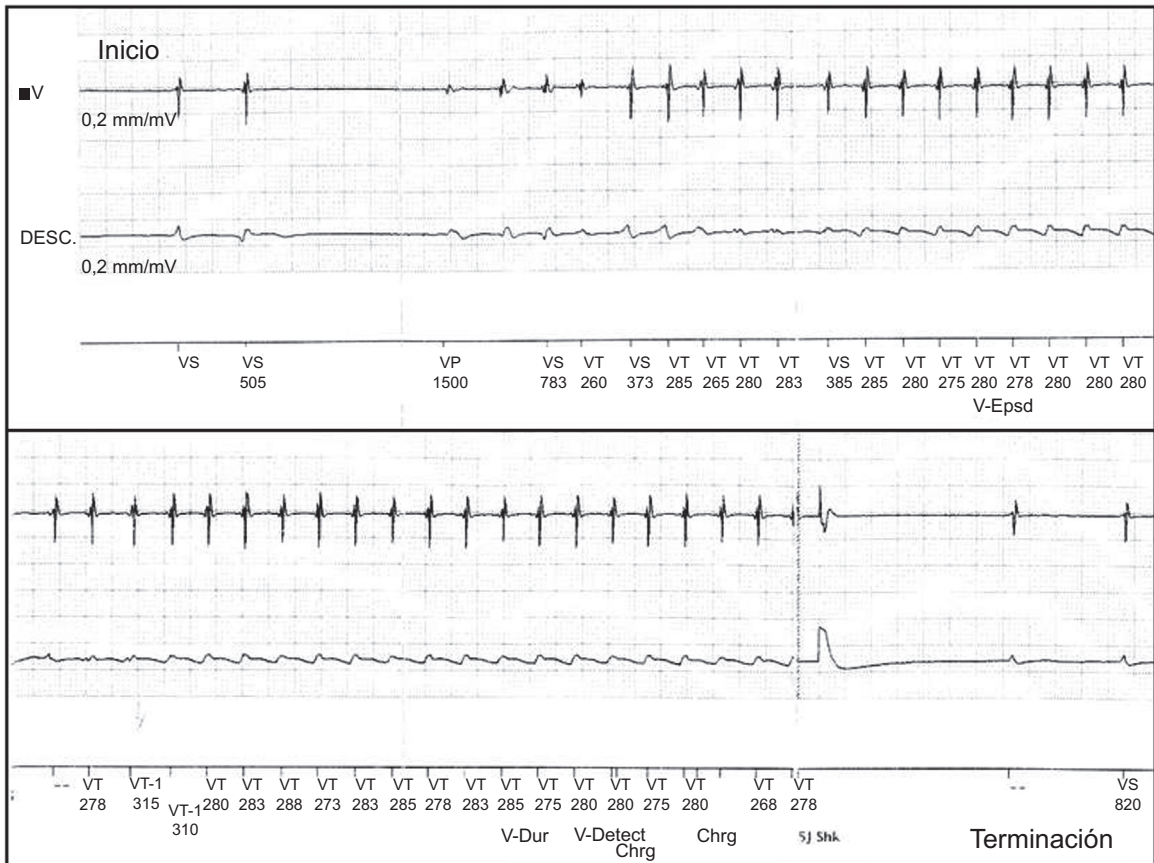


Figura 2. Episodio de taquicardia ventricular registrado por el desfibrilador automático implantable a su inicio (arriba) y terminado por este (abajo) mediante una descarga eléctrica (5 J Shk). Paciente número 1.

Durante su estancia se evidenció disfunción del ventrículo izquierdo de etiología no isquémica (fracción de eyección, 35%) y alteración de hormonas tiroideas (tirotrópica < 0,01  $\mu$ UI/ml; tiroxina libre 7,7 ng/dl) que se relacionó con el uso de amiodarona. Durante el ingreso hospitalario presentó un nuevo episodio de TVMS, y recibió tres choques del DAI. Ante la toxicidad de la amiodarona, se la sustituyó por dronedarona. Tras el alta hospitalaria, el paciente no ha vuelto a presentar terapias del dispositivo en 6 meses de seguimiento, salvo una dentro de las primeras 2 semanas del alta.

El tercer paciente es un varón de 42 años con antecedente de TVMS en 2005, momento en el que se diagnosticó cardiomiopatía arritmogénica del ventrículo derecho, por lo que fue tratado con sotalol 160 mg/día; 7 años después, acudió a urgencias por palpitaciones y presíncope, y se evidenció TVMS, cuya terminación requirió cardioversión eléctrica. Durante la hospitalización sufrió nuevos episodios de TVMS, sin respuesta a metoprolol y procainamida. El estudio electrofisiológico demostró tres morfologías de TVMS, una de ellas similar a la taquicardia ventricular clínica, pero todas con mala tolerancia hemodinámica, que degeneraban en fibrilación ventricular. Se decidió implante de un DAI unicameral y tratamiento con dronedarona 400 mg cada 12 h para evitar efectos secundarios asociados a amiodarona. En el mes que siguió a su alta, el paciente sufrió cuatro episodios de TVMS y recibió múltiples choques, por lo que fue necesario suspender la dronedarona y reiniciar el sotalol a dosis de 160 mg cada 12 h, con respuesta parcial.

La dronedarona es un derivado benzofurano que comparte las propiedades antiarrítmicas de la amiodarona, pero con un mejor perfil de seguridad de toxicidad orgánica. Se ha demostrado su eficacia para tratar arritmias auriculares en poblaciones seleccionadas<sup>1,2</sup>. Sin embargo, su eficacia para tratar arritmias ventriculares es menos conocida. Estudios en animales han demostrado sus propiedades antiarrítmicas sobre el miocardio ventricular<sup>3</sup>. Hay descripciones de su uso en humanos en 3 casos aislados, con resultados favorables en la disminución de la carga arrítmica y el número de choques por el DAI<sup>4-6</sup>.

En esta serie, que es la mayor publicada hasta ahora, se obtuvo una respuesta al fármaco satisfactoria en los 2 pacientes sin cardiopatía estructural, pero en el paciente con cardiomiopatía arritmogénica del ventrículo derecho la reducción de carga arrítmica no fue significativa, por lo que se retiró. Además, no se observaron efectos adversos clínicos o analíticos o cambios de los parámetros de estimulación y sensado del DAI. Estos datos, junto a

otros previamente publicados, respaldan el uso de dronedarona en pacientes con arritmias ventriculares recurrentes en los que se considera inadecuados otros FAA y sin contraindicaciones para su uso. Sin embargo y al igual que con otros FAA, no se puede esperar una eficacia absoluta, especialmente cuando otros fármacos han fracasado.

## CONFLICTO DE INTERESES

El Dr. Merino ha realizado consultorías y ha recibido remuneración por desarrollo de ponencias de la empresa Sanofi-Aventis.

Jorge L. Páez, David Doiny, Alejandro Estrada, Jorge Figueroa, David Filgueiras-Rama y Jose L. Merino\*

Unidad de Arritmias y Electrofisiología Cardíaca Robotizada, Servicio de Cardiología, Hospital Universitario La Paz, Madrid, España

\* Autor para correspondencia:

Correo electrónico: [jlmerino@secardiologia.es](mailto:jlmerino@secardiologia.es) (J.L. Merino).

On-line el 21 de junio de 2013

## BIBLIOGRAFÍA

- Hohnloser SH, Crijns HJ, Van Eickels M, Gaudin C, Page RL, Torp-Pedersen C. Effect of dronedarone on cardiovascular events in atrial fibrillation. *N Engl J Med*. 2009;360:668-78.
- Hernández-Madrid A, Francés RM, Moro C. Novedades en electrofisiología cardíaca y arritmia. *Rev Esp Cardiol*. 2011;64 Supl. 1:81-90.
- Finance O, Manning A, Chatelain P. Effects of a new amiodarone-like agent, SR 33589, in comparison to amiodarone, D,L-sotalol, and lignocaine, on ischemia-induced ventricular arrhythmias in anesthetized pigs. *J Cardiovasc Pharmacol*. 1995;26:570-6.
- Fink A, Duray GZ, Hohnloser SH. A patient with recurrent atrial fibrillation and monomorphic ventricular tachycardia treated successfully with dronedarone. *Europace*. 2011;13:284-5.
- Shaaroufi M, Freudenberger R, Levin V, Marchlinski FE. Suppression of ventricular tachycardia with dronedarone: a case report. *J Cardiovasc Electrophysiol*. 2011;22:201-2.
- Exposito V, Rodriguez-Entem F, Gonzalez-Enriquez S, Olalla JJ. Dronedaron for recurrent ventricular tachycardia: a real alternative? *Indian Pacing Electrophysiol J*. 2012;12:73-6.

<http://dx.doi.org/10.1016/j.recesp.2013.02.009>

## Dilatación aneurismática auricular en pacientes no valvulares

### Nonvalvular Atrial Aneurysmal Dilatation

#### Sra. Editora:

La dilatación aneurismática auricular izquierda (AI) se asocia habitualmente a valvulopatía reumática<sup>1</sup>. Nuestro objetivo es definir la incidencia actual de dilatación aneurismática no valvular de la AI y sus características clínicas y ecocardiográficas.

Se consideró «dilatación aneurismática» un diámetro anteroposterior de la AI > 6 cm medido con modo M en plano paraesternal. Se revisó el registro de ecocardiografía: 2010-2011. Se excluyeron prótesis, estenosis o insuficiencia mitral más que ligera y constricción pericárdica. Se clasificó a los pacientes en dos grupos: pacientes con dilatación aneurismática de AI con disfunción diastólica (DADD) y aislada (DAA). Se definió disfunción diastólica<sup>2</sup> como  $e'$  anular septal < 8 cm/s.

Determinaciones ecocardiográficas (tabla): diámetro anteroposterior de AI y su volumen indexado por método de Simpson (apical 4c-2c); volumen auricular derecho, parámetros de función sistólica y diastólica del ventrículo izquierdo, velocidades  $e'$  y S del anillo mitral septal, presión pulmonar, desplazamiento sistólico del plano anular tricuspídeo y gravedad de las regurgitaciones. Se promediaron cinco determinaciones.

Parámetros clínicos: edad, sexo, ritmo, tabaquismo, diabetes mellitus, dislipemia, hemoglobina en sangre, hipertensión, enfermedad pulmonar crónica, cardiopatía, clase funcional y antecedentes de ingreso por insuficiencia cardíaca.

De 22.555 ecocardiogramas (figura), 644 tenían AI > 6,0 cm; 116 (18%) estaban sin lesión valvular mitral significativa; se halló prótesis mitral (43%), estenosis mitral (22%), insuficiencia mitral (9,3%) y calcificación del anillo con repercusión hemodinámica (6,8%). El 80% de los casos sin valvulopatía estaban en fibrilación auricular (FA); 20 (17,2%) tenían  $e' > 8$  y 18 estaban en FA y constituyeron el grupo de DAA; 96 (82,8%) casos tenían  $e' < 8$ , 82 de