

Imagen en cardiología

Fibrosis endomiocárdica con masiva calcificación del ventrículo izquierdo

Endomyocardial Fibrosis With Massive Left Ventricular Calcification

Xacobe Flores-Ríos*, Pablo Piñón-Esteban y Alfonso Castro-Beiras

Servicio de Cardiología, Área del Corazón, Complejo Hospitalario Universitario A Coruña, A Coruña, España

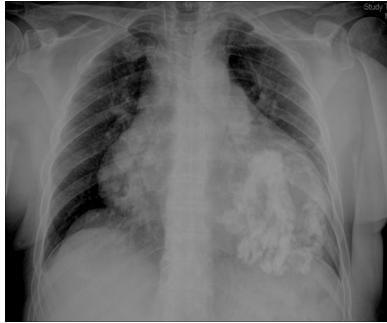


Figura 1.

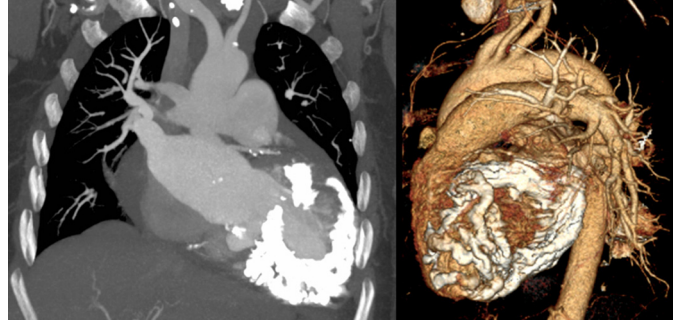


Figura 2.

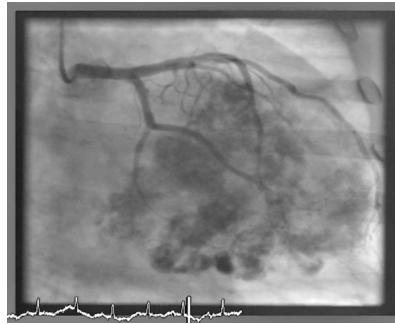


Figura 3.

Una paciente de 66 años, hipertensa, fue remitida a nuestro servicio por insuficiencia cardíaca y dolor torácico. El electrocardiograma mostraba fibrilación auricular, bloqueo de rama derecha y hemibloqueo anterior de rama izquierda. En la radiografía de tórax, se observaba un importante agrandamiento de la silueta cardiopericárdica, con marcada calcificación a nivel del ventrículo izquierdo (fig. 1). El ecocardiograma transtorácico puso de manifiesto un importante engrosamiento de las paredes del ventrículo izquierdo, acompañado de disfunción sistólica moderada e importante calcificación intramiocárdica —que generaba artefactos por reverberación y limitaba la calidad de la imagen—, insuficiencia mitral y tricuspídea moderadas e hipertensión pulmonar severa. La tomografía computarizada objetivó una masiva calcificación miocárdica, fundamentalmente a nivel del ventrículo izquierdo y el septo interventricular (fig. 2). La coronariografía descartó estenosis coronarias significativas y puso de manifiesto una severa calcificación del miocardio ventricular izquierdo (fig. 3, vídeos 1-3). La biopsia endomiocárdica confirmó el diagnóstico final de fibrosis endomiocárdica en fase calcificada, al objetivarse hipertrofia miofibrilar y bandas de fibrosis endomiocárdicas. Tras desestimar la resección quirúrgica del tejido fibrótico calcificado por la extensión del proceso, la paciente fue dada de alta con tratamiento médico con diuréticos de asa, bloqueadores beta y antagonistas del receptor de la angiotensina II, y falleció pocos meses después por insuficiencia cardíaca e insuficiencia renal progresivas.

MATERIAL ADICIONAL



Se puede consultar material adicional a este artículo en su versión electrónica disponible en [doi:10.1016/j.recesp.2011.11.023](https://doi.org/10.1016/j.recesp.2011.11.023).

* Autor para correspondencia:
Correo electrónico: xacobeflores@yahoo.es (X. Flores-Ríos).
On-line el 6 de abril de 2012

Full English text available from: www.revespcardiol.org/en