

## Imagen en cardiología

# Agnesia unilateral arterial pulmonar, hallazgos por angio-RM

## Unilateral Pulmonary Artery Agnesis, Angio-MR Findings

Albert Pla-Esperanzi\*, Víctor Pineda-Sanchez y Sarai Roche

Unitat de Resonància Magnètica, Institut Diagnòstic per la Imatge, Hospital de la Vall d'Hebron, Barcelona, España

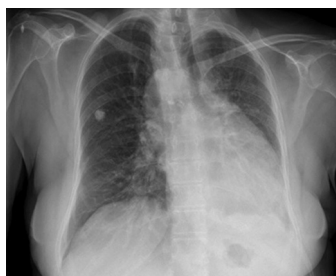

Figura 1.

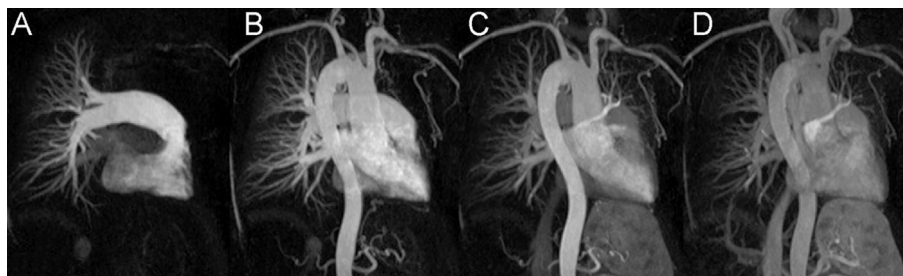


Figura 2.

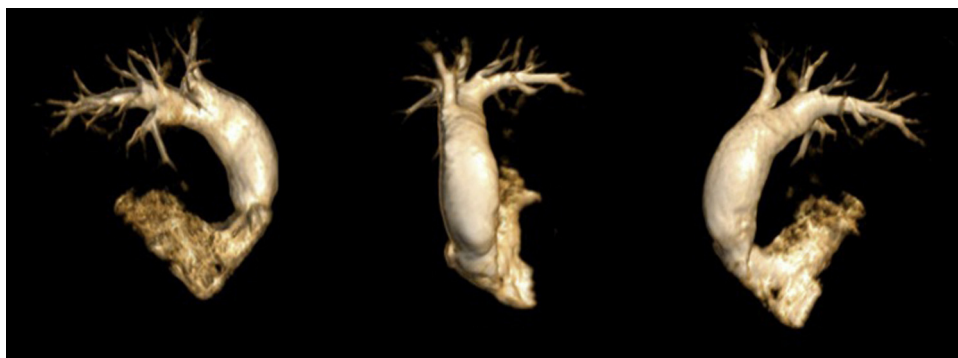


Figura 3.

Mujer de 64 años, sin antecedentes familiares de cardiopatía, que acudió a nuestro centro por un episodio de sobreinfección respiratoria. La radiografía de tórax (fig. 1) mostró una pérdida de volumen del hemitórax izquierdo y una alteración de la silueta cardíaca, por lo que se decidió completar el estudio mediante resonancia magnética (RM).

Se obtuvieron secuencias morfológicas sangre negra en los tres planos del espacio, así como estudio angiográfico multifásico tras la administración de contraste endovenoso (gadolinio), en equipo RM de 1,5 T.

La angio-RM multifásica demostró una agnesia de la arteria pulmonar izquierda (fig. 2A) en la fase arterial pulmonar. La fase arterial sistémica (fig. 2B) mostró un arco aórtico derecho y una vascularización arterial pulmonar izquierda a través de colaterales sistémicas dependientes de la arteria subclavia izquierda. Los troncos supraaórticos tenían su origen de un tronco braquiocefálico izquierdo que daba origen a la arteria carótida común izquierda y a la arteria subclavia izquierda y de una arteria carótida común y arteria subclavia derechas con origen independiente desde el cayado aórtico (fig. 2C). La fase venosa sistémica (fig. 2D) demostró el retraso del retorno venoso pulmonar izquierdo. Las reconstrucciones volumétricas de la angio-RM muestran desde diferentes oblicuidades la morfología del tracto de salida del VD, el tronco de la arteria pulmonar y la arteria pulmonar derecha (fig. 3).

La angio-RM multifásica, gracias a su alta resolución temporal, permite obtener información anatómica y funcional de las estructuras vasculares torácicas con una única inyección de contraste endovenoso y sin uso de radiación ionizante.

\* Autor para correspondencia:

Correo electrónico: [Albertpla17@gmail.com](mailto:Albertpla17@gmail.com) (A. Pla-Esperanzi).

On-line el 30 de marzo de 2012

Full English text available from: [www.revespcardiol.org/en](http://www.revespcardiol.org/en)