

Imagen en cardiología

Microcanales en oclusiones crónicas totales recientes evaluadas con tomografía de coherencia óptica de dominio de frecuencia

Microchannels in Recent Chronic Total Occlusions Assessed With Frequency-Domain Optical Coherence Tomography

Rodrigo Teijeiro Mestre, Eduardo Alegría-Barrero y Carlo Di Mario*

Cardiovascular Biomedical Research Unit, Royal Brompton Hospital & Harefield Trust, Londres, Reino Unido

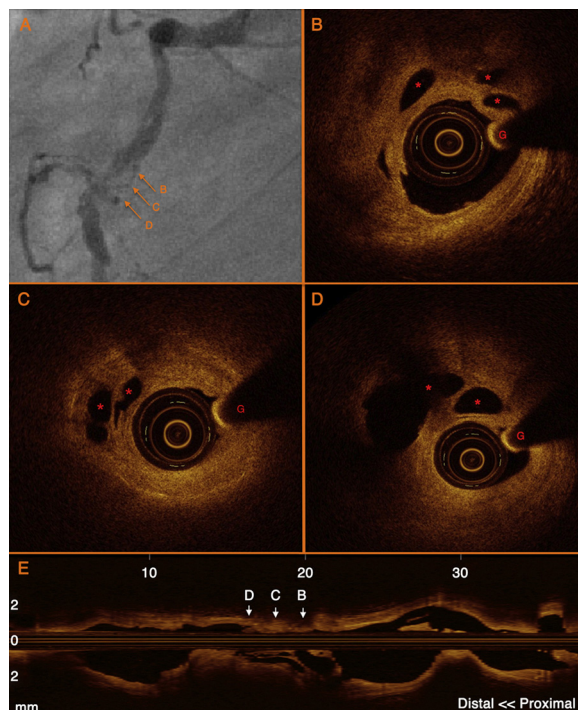


Figura.

Un varón de 45 años, ex fumador, ingresó en el hospital por una angina de pecho estable que se producía con el ejercicio y se había iniciado 8 meses antes. En la tomografía computarizada de emisión monofotónica con ^{99m}Tc , había signos de isquemia parcialmente reversible en la parte inferior.

Se realizó una angiografía coronaria, que reveló una oclusión total del segmento proximal de la arteria coronaria derecha, con circulación colateral procedente de las ramas septales de la arteria descendente anterior izquierda.

La oclusión se superó fácilmente con una guía Fielder XT[®] de punta afinada, con ayuda de un balón de 2 mm sobre la guía. La dilatación restableció un flujo suficiente como para permitir la realización de una tomografía de coherencia óptica (OCT) con un catéter DragonFly[™] y el sistema C7 LightLab, St. Jude Medical con retirada a 2 cm/s durante la inyección automática de contraste a 3 ml/s. Se observaron numerosos microcanales, con una placa fibrosa grande con remodelado positivo en el segmento de la parte media de la arteria coronaria derecha, inicialmente ocluido (figura). Con las imágenes de OCT se pudo diferenciar los microcanales verdaderos de la disección tras la predilatación (los microcanales no tienen contacto con la luz real, no hay comunicación entre ellos y no muestran evidencia de solución de continuidad).

En las oclusiones crónicas totales participan de forma diversa una placa fibroateromatosa y un trombo, en función del mecanismo de oclusión y de su tiempo de evolución (por definición, más de 3 meses). Con el paso del tiempo, se forman microcanales endotelizados, de un diámetro de entre 0,08 y 0,26 mm en el componente trombótico, que a menudo atraviesan la oclusión en segmentos largos y facilitan la progresión de las guías blandas, con polímero de recubrimiento, de perfil bajo. Que nosotros sepamos, esta es la primera imagen que se presenta de microcanales estudiados *in vivo* aprovechando la mayor resolución de la OCT.

* Autor para correspondencia: Cardiovascular Biomedical Research Unit, Royal Brompton Hospital, Sydney Street, SW3 6NP, Londres, Reino Unido.

Correo electrónico: c.dimario@rbht.nhs.uk (C. Di Mario).

On-line el 28 de abril de 2012

Full English text available from: www.revespcardiol.org/en