

## Imagen en cardiología

## Caso inusual de trombo gigante en tránsito: un reto para el eco-3D

## Unusual Case of Huge In-transit Thrombus: a Challenge for Three-dimensional Echocardiography

Oscar Salvador Montañés\*, Teresa López Fernández y Mar Moreno Yangüela

Servicio de Cardiología, Hospital Universitario La Paz, Madrid, España

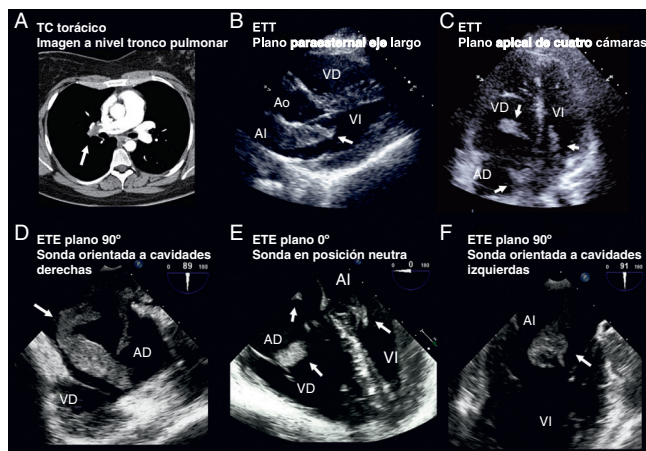


Figura 1.

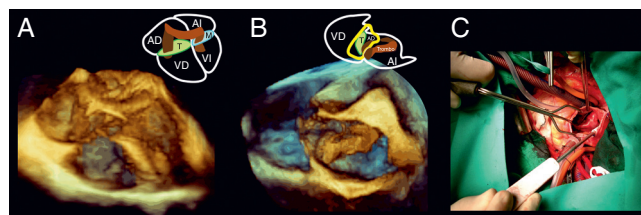


Figura 2.

Una paciente de 29 años ingresó en el Servicio de Urgencias de nuestro hospital por disnea súbita y dolor pleurítico. Diez meses antes había dado a luz con parto a término eutócico tras el que sufrió una trombosis venosa profunda. A su llegada a Urgencias, su frecuencia cardiaca era de 110 lpm y su presión arterial, 90/69 mmHg y presentaba en el electrocardiograma un patrón S1Q3T3. Se le realizó una tomografía computarizada (TC) que mostró tromboembolia pulmonar masiva (fig. 1A). El ecocardiograma transtorácico (ETT) (figs. 1B y C, vídeo 1) mostró grandes masas (flechas blancas) en ambas aurículas que protruían a través de las dos válvulas auriculoventriculares (Ao: aorta; AD: aurícula derecha; AI: aurícula izquierda; VD: ventrículo derecho; VI: ventrículo izquierdo). Se le realizó un ecocardiograma transesofágico (ETE) 2D (figs. 1D-F, vídeo 2) y 3D (figs. 2A y B, vídeos 3-6) que demostró que la paciente tenía en realidad una gran masa (flecha blanca) de morfología compleja con paso a través de un foramen oval persistente. Se trató a la paciente quirúrgicamente con trombectomía (fig. 2C) y sutura del foramen oval. La anatomía patológica confirmó el diagnóstico de trombo. La paciente fue dada de alta sin incidencias 1 semana después.

La tromboembolia pulmonar es una complicación habitual de la trombosis venosa profunda, pero la demostración del trombo en tránsito no es habitual. La trombectomía quirúrgica es el tratamiento de elección por el gran riesgo de embolia sistémica. Aunque todavía no hay casos registrados en la literatura, el ETE 3D puede ser muy útil para mostrar de forma precisa la anatomía de la masa y del septo interauricular.

## MATERIAL ADICIONAL



Se puede consultar material adicional a este artículo (vídeos) en su versión electrónica disponible en <http://dx.doi.org/10.1016/j.recesp.2012.02.024>.

\* Autor para correspondencia:  
Correo electrónico: [oscarsalvador24@gmail.com](mailto:oscarsalvador24@gmail.com) (O. Salvador Montañés).  
On-line el 28 de junio de 2012

Full English text available from: [www.revespcardiol.org/en](http://www.revespcardiol.org/en)