

Cartas científicas

Trasplante cardiaco en pacientes pediátricos con hipertensión pulmonar



Heart Transplantation in Pediatric Patients With Pulmonary Hypertension

Sra. Editora:

Los pacientes con cardiopatía congénita pueden tener hipertensión pulmonar secundaria a un incremento del flujo pulmonar, hipoxemia persistente o elevación de las presiones de llenado izquierdas¹. La presión pulmonar persistentemente elevada causa remodelación de la vasculatura pulmonar e hipertensión pulmonar refractaria al tratamiento vasodilatador. Los cambios anatomopatológicos en la vasculatura pulmonar y su trascendencia se han descrito previamente^{2,3}. La hipertensión pulmonar puede ser una contraindicación para el trasplante cardiaco. A pesar de ello, es difícil determinar el valor de resistencias pulmonares a partir del cual se deba contraindicar el trasplante cardiaco. Las recomendaciones para pacientes pediátricos se basan en la experiencia con adultos, y en las guías más recientes⁴ se establece como límite superior 6 UW/m² tras la administración de tratamiento vasodilatador pulmonar, pero algunos autores defienden la posibilidad de realizar el trasplante cardiaco con valores más altos⁵.

Desde diciembre de 2008 hasta diciembre de 2013, hemos realizado 22 trasplantes cardiacos en pacientes pediátricos, entre los que se encuentran 5 pacientes con hipertensión pulmonar grave. Las características de estos pacientes se describen en la tabla. A todos los pacientes se los sometió a un cateterismo previo al trasplante, excepto uno cuya presión pulmonar se estimó por ecocardiografía. Las resistencias pulmonares se calcularon en situación basal y tras la administración de tratamiento vasodilatador pulmonar (óxido nítrico). El paciente 4, tras permanecer 2 años en lista de espera de trasplante, presentó un deterioro clínico importante con desarrollo de hipertensión pulmonar grave (tabla), y se decidió implantar asistencia ventricular izquierda y tratamiento vasodilatador pulmonar. Al mes de la asistencia, se repitió el cateterismo y se objetivó un descenso de las resistencias

pulmonares a 3,5 UW/m², por lo que se lo volvió a incluir en lista de espera para trasplante.

Un paciente falleció en la fase aguda del postoperatorio por rechazo humoral. Los demás pacientes están vivos y presentan buena evolución. Dos pacientes (40%) necesitaron asistencia mecánica, uno por rechazo humoral y el otro por disfunción del ventrículo derecho. Todos presentaron disfunción del ventrículo derecho moderada o grave, con necesidad de soporte inotrópico y tratamiento vasodilatador pulmonar. En el grupo de pacientes sin hipertensión pulmonar, presentaron disfunción derecha 9/17 (53%; $p < 0,05$). El tratamiento vasodilatador pulmonar se mantuvo al alta (sildenafil oral) y se pudo suspender a todos los pacientes durante el seguimiento. Se obtuvo biopsia pulmonar en 2 pacientes (figura). En ellas se observó todo el espectro de lesiones vasculares características de la hipertensión pulmonar, con afección de vasos arteriales preacinares e intraacinares, como vasculopatía plexiforme. También se observó afección venosa en forma de hipertrofia. En un paciente (figura A) predominaban los cambios de hipertrofia de la media en vasos preacinares y vasculopatía plexiforme. En el otro (figura B) estos cambios eran menos graves, pero se observaba mayor componente de engrosamiento intimal y de afección venosa con dilatación de linfáticos.

Si los comparamos con el grupo de pacientes sin hipertensión pulmonar, no hallamos diferencias estadísticamente significativas en la supervivencia. Esta es del 80% de los pacientes con hipertensión pulmonar, frente al 88% de los pacientes sin hipertensión, con medias de seguimiento de 27 (10-62) y 29 (7-60) meses respectivamente ($p > 0,5$). Sí encontramos mayor incidencia de rechazo celular (el 80 frente al 24%; $p = 0,02$) y humoral (el 80 frente al 12%; $p < 0,01$) en los pacientes con hipertensión pulmonar, probablemente en relación con la mayor complejidad de este subgrupo: el 80% de los pacientes con hipertensión pulmonar, frente al 29% del otro grupo, fueron sometidos a más de una cirugía cardiaca previa al trasplante, incluida la colocación de asistencia ventricular ($p = 0,04$). Solo 2 pacientes, uno en cada grupo, habían desarrollado anticuerpos anti-HLA antes del trasplante.

Tabla

Características de los pacientes

Paciente	Caso 1	Caso 2	Caso 3	Caso 4	Caso 5
Sexo	Mujer	Varón	Varón	Varón	Varón
Edad (años)	15	1,5	15	5	14
Cardiopatía	Atresia pulmonar	Estenosis aórtica	Estenosis aórtica	Miocardopatía restrictiva	Miocardopatía restrictiva
PAP basal (mmHg)	122/62/81	79/34/54	80	93/40/63	48/32/39
RVP basales (UW/m ²)	27,3	12,2		13,6	6,2
PAP test (mmHg)	110/53/75	46/29/37		82/38/57	47/30/37
RVP test (UW/m ²)	6	4		6,3	5,5
Disfunción del VD	Sí	Sí	Sí	Sí	Sí
Soporte tras el trasplante	Vasodilatador e inotrópico	ECMO	Vasodilatador e inotrópico	ECMO	Vasodilatador e inotrópico
Evolución PAP	Normalización al año		Normalización a los 6 meses	Normalización al año	Normalización a los 6 meses
Evolución del paciente	Vivo	Fallecido por RH	Vivo	Vivo	Vivo

BH: Berlin-Heart; ECMO: membrana de oxigenación extracorpórea; PAP basal: presión de arteria pulmonar basal (se indica la sistólica, la diastólica y la media); PAP test: presión de arteria pulmonar tras el test vasodilatador pulmonar; RH: rechazo humoral; RVP: resistencias vasculares pulmonares; VD: ventrículo derecho.

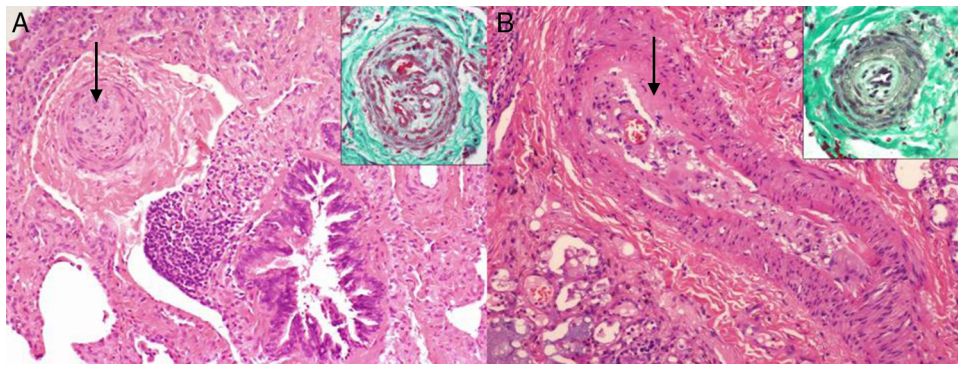


Figura. A: tinción de hematoxilina-eosina que muestra una arteria preacinar con hipertrofia celular de la capa media y gran reducción de la luz (flecha). En el recuadro superior (tinción con tricrómico de Masson), se observa otra arteria preacinar con cambios plexiformes. B: tinción con hematoxilina-eosina de una arteria preacinar con engrosamiento intimal (flecha). En el recuadro superior (tinción con tricrómico de Masson) se observa una arteriola intraacinar con hipertrofia muscular.

Como conclusión, es difícil establecer un valor de resistencias pulmonares a partir del cual deba contraindicarse el trasplante cardiaco. Asimismo, cuando hablamos de resistencias pulmonares, el término irreversible debe emplearse con cautela, ya que con el tiempo suelen bajar e incluso normalizarse. En ese sentido, tampoco está claro el valor pronóstico de la biopsia pulmonar. Tal vez la ausencia de fibrosis, tal como sucedía en nuestros casos, pueda ser un marcador de reversibilidad. Los vasodilatadores pulmonares y la asistencia ventricular se han demostrado útiles, en pacientes tanto adultos como pediátricos⁶, como puente a la elegibilidad, pues permite trasplantar a pacientes inicialmente rechazados a causa de la hipertensión pulmonar. Esta estrategia puede ser preferible al trasplante cardiopulmonar.

Ferran Gran^{a,*}, Dimpna Albert^a, Joan Sanchez-de-Toledo^b,
Joan Balcells^b, Joan Carles Ferreres^c y Raúl Abella^d

^aUnidad de Cardiología Pediátrica, Hospital Universitario de la Vall d'Hebron, Universidad Autónoma de Barcelona, Barcelona, España

^bServicio de Cuidados Intensivos Pediátricos, Hospital Universitario de la Vall d'Hebron, Universidad Autónoma de Barcelona, Barcelona, España

^cServicio de Anatomía Patológica, Hospital Universitario de la Vall d'Hebron, Universidad Autónoma de Barcelona, Barcelona, España

^dServicio de Cirugía Cardíaca Pediátrica, Hospital Universitario de la Vall d'Hebron, Universidad Autónoma de Barcelona, Barcelona, España

* Autor para correspondencia:
Correo electrónico: fgran@vhebron.net (F. Gran).

On-line el 14 de junio de 2014

BIBLIOGRAFÍA

- Torres M, Coserria JF, Gavilán JL. Desarrollo tardío de hipertensión arterial pulmonar en paciente con transposición de grandes arterias sometido a *switch* arterial. *Rev Esp Cardiol.* 2012;65:1064-5.
- Rabinovitch M, Haworth SG, Castaneda AR, Nadas AS, Reid LM. Lung biopsy in congenital heart disease: a morphometric approach to pulmonary vascular disease. *Circulation.* 1978;58:1107-22.
- Delgado JF. La circulación pulmonar en la insuficiencia cardíaca. *Rev Esp Cardiol.* 2010;63:334-45.
- Pincott ES, Burch M. Indications for heart transplantation in congenital heart disease. *Curr Cardiol Rev.* 2011;7:51-8.
- Chiu P, Russo MJ, Davies RR, Addonizio LJ, Richmond ME, Chen JM. What is high risk? Redefining elevated pulmonary vascular resistance index in pediatric heart transplantation. *J Heart Lung Transplant.* 2012;1:61-6.
- Gandhi SK, Grady RM, Huddleston CB, Balzer DT, Canter CE. Beyond Berlin: Heart transplantation in the "untransplantable". *J Thorac Cardiovasc Surg.* 2008;2:529-31.

<http://dx.doi.org/10.1016/j.recesp.2014.03.006>

Fibrilación auricular no valvular: el problema de una definición indefinida



Nonvalvular Atrial Fibrillation: the Problem of an Undefined Definition

Sra. Editora:

Asistimos al uso cada vez más frecuente del término «fibrilación auricular no valvular» (FANV), casi siempre utilizado para designar a los pacientes que podrían beneficiarse de los nuevos anticoagulantes orales (NACO). Nos preocupa, porque la misma guía europea para el manejo de la fibrilación auricular de 2012¹ nos dice que «no existe una definición uniforme o satisfactoria de estos términos». Dado que la indicación de los NACO se basa en 4 estudios cardinales, hemos revisado sus protocolos de inclusión en lo relativo a lesiones valvulares nativas, con el fin de aclarar este concepto:

- El estudio RE-LY² no incluyó el término FANV. Se excluyó a los pacientes con «enfermedad valvular hemodinámicamente

relevante», sin que, hasta donde sabemos, hubiera una definición más precisa.

- El estudio ROCKET³ es el único que incluyó el término FANV. Sin embargo, su protocolo excluyó únicamente a pacientes con estenosis mitral «hemodinámicamente significativa». Para la indicación de rivaroxabán, una fibrilación auricular con otra lesión valvular distinta de la estenosis mitral no sería una FANV.
- Los autores de ARISTOTLE⁴ y ENGAGE AF-TIMI 48⁵ no usaron el término. En ambos se excluyó únicamente a pacientes con estenosis mitral moderada o grave.

Un paciente con estenosis aórtica o insuficiencia mitral graves con fibrilación auricular no sería excluido por sus lesiones valvulares de 3 de los 4 grandes estudios con NACO. Resulta llamativo o confuso incluir a ese paciente en un grupo llamado FANV. No hay que olvidar que la enfermedad valvular admite pocas simplificaciones. No se puede asimilar la fisiopatología de la tromboembolia en la estenosis mitral con la de la insuficiencia mitral o la estenosis pulmonar.