

Artículo original

# Utilidad del ecocardiograma en la revisión preparticipativa de deportistas de competición



Gonzalo Grazioli<sup>a</sup>, Beatriz Merino<sup>a</sup>, Silvia Montserrat<sup>a</sup>, Bàrbara Vidal<sup>a</sup>, Manel Azqueta<sup>a</sup>, Carles Pare<sup>a</sup>, Georgia Sarquella-Brugada<sup>b</sup>, Xavier Yangüas<sup>c</sup>, Ramon Pi<sup>c</sup>, Lluís Til<sup>c,d</sup>, Jaume Escoda<sup>e</sup>, Josep Brugada<sup>a</sup> y Marta Sitges<sup>a,\*</sup>

<sup>a</sup> Grup de Treball Cardiologia Esportiva, Institut del Tòrax, Hospital Clínic de Barcelona, Universitat de Barcelona, IDIBAPS, Institut d'Investigacions Biomèdiques August Pi i Sunyer, Barcelona, España

<sup>b</sup> Servicio de Cardiología, Hospital Sant Joan de Déu, Universitat de Barcelona, Sant Joan Despí, Barcelona, España

<sup>c</sup> Servei Mèdic, Futbol Club Barcelona, Barcelona, España

<sup>d</sup> GIRSANE, Consorci Sanitari de Terrassa-Centre d'Alt Rendiment, Sant Cugat del Vallès, Barcelona, España

<sup>e</sup> Àrea de Medicina, Consell Català de l'Esport, Generalitat de Catalunya, Barcelona, España

## Historia del artículo:

Recibido el 23 de julio de 2013

Aceptado el 28 de noviembre de 2013

On-line el 13 de abril de 2014

## Palabras clave:

Ecocardiografía

Deporte

Atletas

Muerte súbita

Revisión preparticipativa

## RESUMEN

**Introducción y objetivos:** A pesar del establecido valor diagnóstico del electrocardiograma en la revisión preparticipativa de sujetos deportistas, algunas alteraciones estructurales cardíacas podrían pasar inadvertidas, en especial en fases precoces de la enfermedad. El objetivo de este estudio es valorar la prevalencia de alteraciones estructurales cardíacas mediante el uso sistemático de la ecocardiografía en la revisión preparticipativa de deportistas de competición.

**Métodos:** Se estudió a los deportistas incluidos en un programa de competición o profesionales. Se realizó a todos los deportistas una revisión que incluyó historia familiar y personal, examen físico, electrocardiograma, prueba de esfuerzo y ecocardiograma Doppler.

**Resultados:** Se incluyó a 2.688 deportistas (el 67% varones; media de edad, 21 ± 10 años). La mayoría de los estudios ecocardiográficos (92,5%) fueron estrictamente normales y solo 203 (7,5%) tenían alteraciones; la más frecuente de ellas fue la hipertrofia ventricular izquierda, en 50 deportistas (1,8%). En 4 casos (0,14%) se indicó el cese de la práctica deportiva: 2 por miocardiopatía hipertrófica (el electrocardiograma mostraba alteraciones pero no cumplía criterios diagnósticos), 1 *pectus excavatum* con compresión del ventrículo derecho y 1 estenosis valvular pulmonar significativa; el resto de las alteraciones no implicaron el cese de la práctica deportiva y solo requirieron seguimiento periódico.

**Conclusiones:** Algunas alteraciones estructurales cardíacas, aunque poco frecuentes, pueden pasar inadvertidas al examen físico y en el electrocardiograma; en cambio, son fácilmente reconocibles con un ecocardiograma. Estas observaciones indican introducir el ecocardiograma al menos en la primera valoración preparticipativa de deportistas de competición para mejorar la eficacia de los programas de prevención de la muerte súbita del deportista.

© 2013 Sociedad Española de Cardiología. Publicado por Elsevier España, S.L.U. Todos los derechos reservados.

## Usefulness of Echocardiography in Preparticipation Screening of Competitive Athletes

## ABSTRACT

**Introduction and objectives:** Despite the established diagnostic value of the electrocardiogram in preparticipation screening of athletes, some cardiac structural changes can be missed, particularly in early disease stages. The aim of this study was to evaluate the prevalence of cardiac structural changes via the systematic use of echocardiography in preparticipation screening of competitive athletes.

**Methods:** Professional athletes or participants in a competitive athletic program underwent a screening that included family and personal medical history, physical examination, electrocardiography, exercise testing, and Doppler echocardiography.

**Results:** A total of 2688 athletes (67% men; mean age [standard deviation], 21 [10] years) were included. Most of the echocardiographic evaluations (92.5%) were normal and only 203 (7.5%) showed changes; the most frequent change was left ventricular hypertrophy, seen in 50 athletes (1.8%). Cessation of athletic activity was indicated in 4 athletes (0.14%): 2 for hypertrophic cardiomyopathy (electrocardiography had shown changes that did not meet diagnostic criteria), 1 *pectus excavatum* with compression of the right ventricle, and 1 significant pulmonary valve stenosis; the rest of the changes did not entail cessation of athletic activity and only indicated periodic monitoring.

## Keywords:

Echocardiography

Sport

Athletes

Sudden death

Preparticipation screening

\* Autor para correspondencia: Servicio de Cardiología, Institut Clínic del Tòrax, Hospital Clínic, Villarroel 170, 08036 Barcelona, España.

Correo electrónico: [msitges@clinic.ub.es](mailto:msitges@clinic.ub.es) (M. Sitges).

**Conclusions:** Although rare, some cardiac structural changes can be missed on physical examination and electrocardiography; in contrast, they are easily recognized with echocardiography. These findings suggest the use of echocardiography in at least the first preparticipation screening of competitive athletes to improve the effectiveness of programs aimed at preventing sudden death in athletes.

Full English text available from: [www.revespcardiol.org/en](http://www.revespcardiol.org/en)

© 2013 Sociedad Española de Cardiología. Published by Elsevier España, S.L.U. All rights reserved.

### Abreviaturas

ECG: electrocardiograma  
RPP: revisión preparticipativa  
VI: ventrículo izquierdo

## INTRODUCCIÓN

A pesar de la baja incidencia de muerte súbita del deportista<sup>1</sup>, supone un reto para el concepto del indudable efecto beneficioso del deporte en la salud. La asociación entre muerte súbita y el deporte ha sido y aún es controvertida<sup>2</sup>. Sin embargo, es bien conocido que la práctica deportiva supone una exigencia hemodinámica en ocasiones inasumible para corazones con cardiopatía de base, y se producen arritmias malignas y, potencialmente, muerte súbita.

Con base en esta potencial fatalidad, se han propuesto medidas como la valoración médica de los deportistas por sistema, es decir, la revisión preparticipativa (RPP), con el objetivo de detectar enfermedades que puedan suponer un riesgo vital durante la realización de ejercicio físico, en especial cuando este sea intenso o extremo. Aunque sigue habiendo gran controversia por la financiación y los recursos económicos disponibles para llevar a cabo estos programas de evaluación sistemática, actualmente hay consenso en que al menos se debe hacer una evaluación cardiológica. Sin embargo, aún se debate sobre cuál es la exploración óptima en este tipo de evaluación. De hecho, en Estados Unidos únicamente se recomienda una anamnesis y un examen físico dirigido, mientras que en Europa se recomienda o se incluye la realización de un electrocardiograma (ECG) de 12 derivaciones<sup>3</sup>. Aun así, dentro de Europa, distintos países aplican distintas normas en cuanto a las pruebas complementarias mínimas que se debe aplicar a los deportistas de competición, que incluyen desde el ECG hasta la prueba de esfuerzo o la ecocardiografía obligatoria<sup>4</sup>.

De hecho, la ecocardiografía es una técnica poco costosa que permite identificar las principales causas de muerte súbita prevenible como las miocardiopatías, las anomalías del origen de las arterias coronarias o la afección aórtica. Su aplicación permitiría mejorar la sensibilidad y la especificidad de la RPP para detectar alteraciones potencialmente graves en deportistas y, además, otras que requirieran seguimiento cardiológico o un cuidado especial.

Por ello, el objetivo de este estudio es evaluar la utilidad del ecocardiograma en un programa de RPP para deportistas de competición determinando la prevalencia y caracterizando el tipo de alteraciones estructurales cardíacas halladas.

## MÉTODOS

Desde enero de 2009 hasta diciembre de 2012, se estudió consecutivamente a 2.688 deportistas procedentes de diferentes disciplinas deportivas. Todos estaban incluidos en un programa deportivo de competición del *Consell Català de l'Esport* o del Fútbol Club Barcelona. Se realizó a todos los deportistas una evaluación

cardiovascular compuesta de cinco puntos: a) historia familiar y personal; b) examen físico según las recomendaciones de la conferencia de Bethesda<sup>5</sup>; c) ECG; d) ecocardiograma, y e) prueba de esfuerzo máximo.

## Ecocardiografía

A todos los deportistas se les realizó una ecocardiografía bidimensional utilizando un equipo disponible en el mercado (Vingmed Vivid-7, General Electric Vingmed; Milwaukee, Wisconsin, Estados Unidos; o Aplio XV y 400; Toshiba, Japón). Se registraron los diámetros del ventrículo izquierdo (VI) en tele-diástole y telesístole, el grosor del tabique interventricular, la pared posterior del VI y el diámetro anteroposterior de la aurícula izquierda. Se valoraron la morfología valvular, el origen de ambas arterias coronarias y la existencia de cortocircuitos intracardiacos u otras malformaciones congénitas. Los flujos sanguíneos transvalvulares se estimaron con Doppler cuantitativo siguiendo las recomendaciones de la Sociedad Europea de Ecocardiografía<sup>6</sup>. Las insuficiencias valvulares se valoraron semicuantitativamente mediante Doppler-color en cuatro grados (I, ligera; II, moderada; III, grave, y IV, masiva) siguiendo las recomendaciones de la Sociedad Europea de Cardiología<sup>7</sup>.

Cardiólogos experimentados realizaron todos los estudios, que se almacenaron en soporte digital para su análisis *off-line*, y en caso de controversia, los revisó todo el equipo de trabajo.

## Análisis estadístico

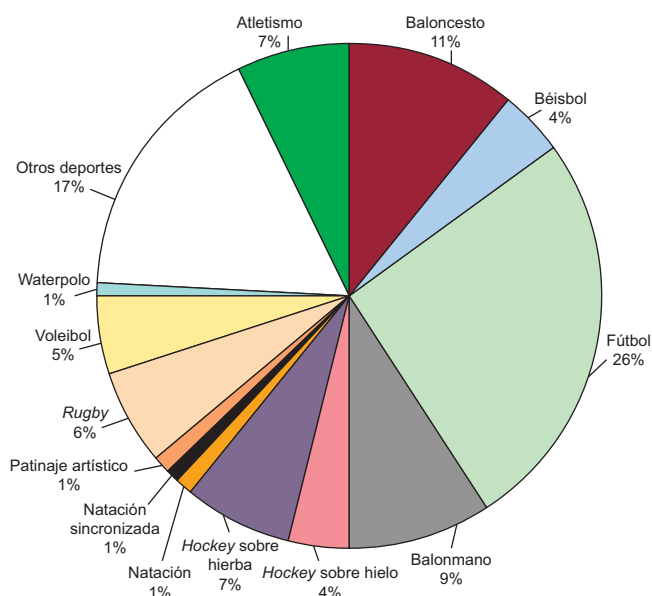
Se ha realizado un análisis descriptivo general. Las variables cuantitativas se expresan como media  $\pm$  desviación estándar. Las variables discretas se presentan como número de casos y porcentajes. Todos los datos se analizaron con el paquete estadístico IBM SPSS Statistics versión 19.

## RESULTADOS

Se evaluó a 2.688 deportistas, el 67% varones, con una media de edad de  $21 \pm 10$  (intervalo, 14-45) años. Las disciplinas deportivas practicadas por la población estudiada se muestran en la [figura 1](#).

En cuanto al nivel de competición de los deportistas, es de destacar que 164 (6,1%) eran profesionales en el momento de realizarse los estudios. En cuanto al tipo de competencias que realizan, la mayoría de ellos participaban en competiciones autonómicas (2.139 [79,6%]), mientras que 357 (13,2%) lo hacían en nacionales y los restantes 192 (7,2%), en internacionales.

La mayoría (92,5%) de los estudios ecocardiográficos fueron normales y no mostraron ninguna enfermedad cardíaca; en 203 sujetos (7,5%) de la población estudiada, se observaron alteraciones en el ecocardiograma ([tabla 1](#)). La alteración más frecuentemente hallada en el ecocardiograma fue la hipertrofia ventricular izquierda; tomando como punto de corte el *septum* interventricular  $> 12$  mm, la presentaron 50 deportistas (1,86%); si elevamos el punto de corte a 13 mm, la incidencia se redujo a 30 casos (1,11%); es decir, 20 sujetos presentaron hipertrofia ventricular izquierda que se podría considerar definitivamente «fisiológica»;



**Figura 1.** Deportes practicados, expresados en porcentaje sobre el número total de deportistas valorados.

ninguno de los ECG de estos deportistas cumplía criterios diagnósticos de miocardiopatía hipertrófica.

En 4 deportistas (el 0,14% de la población estudiada) se indicó el cese de la práctica deportiva. Dos de los 4 casos correspondieron a

**Tabla 1**  
Hallazgos ecocardiográficos en los deportistas

Tipo	Hallazgos	Sujetos, n (%)
Ventriculares	Hipertrofia ventricular izquierda (SIV > 12 mm)	50 (1,86)
	VI dilatado (DTDVI > 60 mm)	26 (0,96)
	Hipertrabeculación del VI	8 (0,30)
	Hipertrabeculación del VD	7 (0,26)
	VD dilatado (TSVD > 40 mm)	4 (0,14)
	Comunicación interventricular	3 (0,11)
	Miocardiopatía hipertrófica	2 (0,07)
	Compresión del VD por <i>pectus excavatum</i>	1 (0,03)
	Auriculares	Aneurisma del <i>septum</i> interauricular
	Comunicación interauricular	7 (0,26)
	Aurícula izquierda dilatada (DAP > 45 mm)	6 (0,22)
Valvulares	Insuficiencia tricuspídea ligera	28 (1,04)
	Insuficiencia mitral ligera	16 (0,59)
	Válvula aórtica bicúspide:	12 (0,44)
	• Insuficiencia aórtica ligera	4
	• Estenosis aórtica ligera	2
	• Normofuncionante	6
	Insuficiencia aórtica ligera	9 (0,33)
	Prolapso mitral (insuficiencia mitral leve)	2 (0,07)
	Estenosis valvular pulmonar ligera	2 (0,07)
	Estenosis valvular pulmonar grave	1 (0,03)
	Estenosis mitral ligera	1 (0,03)
Doble orificio mitral	1 (0,03)	
Aórtica	Raíz aórtica dilatada (> 38 mm)	5 (0,18)
Congénitas	<i>Ductus</i> persistente	3 (0,11)

DAP: diámetro anteroposterior; DTDVI: diámetro telediastólico del ventrículo izquierdo; SIV: septum interventricular; TSVD: tracto de salida del ventrículo derecho; VD: ventrículo derecho; VI: ventrículo izquierdo.

**Tabla 2**  
Motivos de indicación de resonancia magnética cardiaca

Indicación resonancia magnética cardiaca	Sujetos, n
Hipertrofia ventricular izquierda	6
Sospecha de displasia arritmogénica del ventrículo derecho	3
Válvula aórtica bicúspide	2
Hipertrabeculación del VI	2
Doble orificio mitral	1
VI dilatado	1
Compresión del VD por <i>pectus excavatum</i>	1

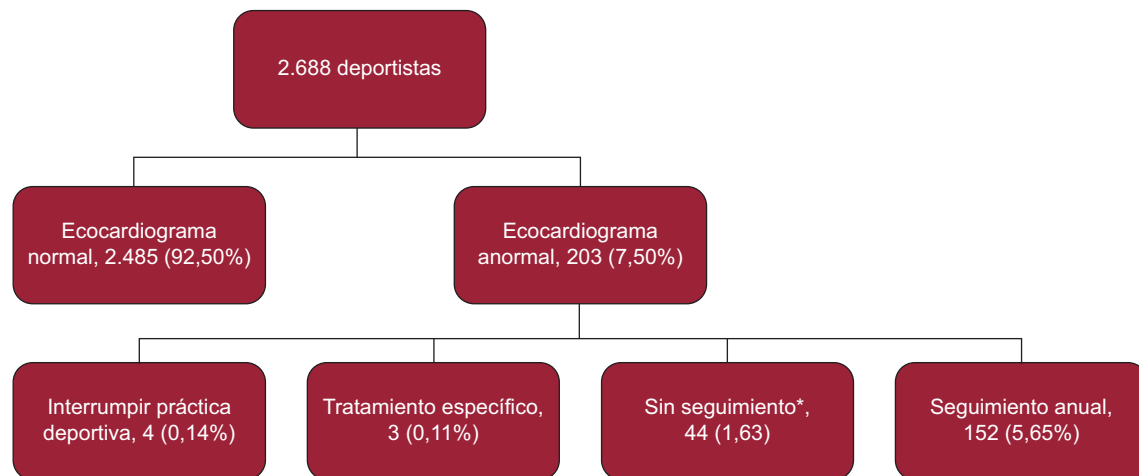
VD: ventrículo derecho; VI: ventrículo izquierdo.

miocardiopatía hipertrófica; en uno de los sujetos el ECG mostraba alteraciones inespecíficas (T negativas en cara lateral), pero no cumplía criterios diagnósticos. El tercer caso correspondía a un *pectus excavatum* que producía compresión del ventrículo derecho. El cuarto caso fue una estenosis valvular pulmonar significativa; las demás alteraciones no implicaron el cese de la práctica deportiva. De los restantes 199 deportistas en cuyo ecocardiograma se encontró alguna alteración que no contraindicaba la práctica deportiva, en 3 (0,11%) casos sí implicaron un tratamiento específico: en 2 casos, cierre percutáneo de comunicación interauricular, y en 1 caso, el cierre percutáneo de un *ductus* persistente. En 44 casos (el 1,63% de la población estudiada) se consideró que el hallazgo ecocardiográfico era trivial (insuficiencia tricuspídea o mitral ligeras), y no se prescribió ningún tratamiento o seguimiento específicos y se mantuvo la aptitud cardiológica para la práctica deportiva. En 152 casos (5,65%) los hallazgos implicaron indicar un seguimiento anual; en la figura 2 se resumen los resultados del aporte del ecocardiograma en las RPP del grupo de deportistas. Las otras alteraciones significativas descritas: 5 comunicaciones interauriculares, los 2 *ductus* y las comunicaciones interventriculares fueron todas de pequeño tamaño y sin cortocircuito hemodinámicamente significativo, por lo que no se indicó su cierre preventivo.

De 16 deportistas (0,59%) se solicitó además una resonancia magnética cardiaca como técnica de imagen complementaria al ecocardiograma cuando este no aportó el diagnóstico definitivo por ventana acústica insuficiente (evaluar algunas válvulas aórticas bicúspides o la aorta ascendente) o para extender el estudio de la anomalía (evaluación más adecuada de hipertrofia ventricular o análisis del ventrículo derecho o comprobación del origen de las arterias coronarias en arterias bicúspideas o del estudio de la aorta ascendente); las causas para solicitar resonancia magnética se detallan en la tabla 2. En ningún caso la resonancia magnética aportó otro diagnóstico o cambió la actitud terapéutica o de seguimiento respecto a lo indicado por los hallazgos del ecocardiograma.

## DISCUSIÓN

Los resultados del estudio muestran que la adición del ecocardiograma en la RPP fue útil, pues completó la revisión y permitió diagnosticar a 4 deportistas con riesgo de muerte súbita y 3 deportistas con enfermedades que precisaron un tratamiento o seguimiento específicos. De estos casos, ninguno se habría diagnosticado con anamnesis, examen físico y ECG de 12 derivaciones. Aunque los hallazgos descritos son de baja prevalencia, las implicaciones de haber podido evitar 4 casos de muerte súbita o la progresión subclínica de enfermedades cardiacas en el contexto del deporte muestran la importancia y el valor de agregar el ecocardiograma a las RPP.



**Figura 2.** Diagrama de flujo que muestra el diseño del estudio, los resultados de la ecocardiografía y la conducta seguida. \*Deportistas con insuficiencia tricuspídea o mitral ligera.

La utilidad de la ecocardiografía en manos experimentadas para descartar alteraciones estructurales cardíacas es incuestionable, así como el valor del ecocardiograma para el diagnóstico de enfermedad cardíaca estructural en presencia de alteraciones significativas en el ECG, es decir, el grupo 2 de anomalías descritas en el ECG de los deportistas, según las actuales recomendaciones<sup>8</sup>.

Respecto a las alteraciones detectadas en el ecocardiograma, su incidencia en nuestra población es inferior a la descrita en otro estudio realizado en futbolistas<sup>9</sup>, pero superior a la descrita en el mayor estudio publicado de seguimiento de deportistas de élite<sup>10</sup>. La mayor incidencia de hallazgos anormales en nuestro estudio respecto al realizado por Pelliccia et al<sup>10</sup> podría explicarse por dos motivos; por un lado, en nuestro estudio se han valorado alteraciones cardíacas menores, que no descalifican para la competición deportiva pero sí tendrían importancia para establecer un seguimiento estrecho de estos deportistas. Por otro lado, los deportistas incluidos en el estudio realizado en Italia eran de élite y ya habían pasado una RPP por obligación legal, por lo que a aquellos con alteraciones ya detectadas probablemente se los excluyera. Este valor adicional de la ecocardiografía, a nuestro criterio, hace del ecocardiograma una herramienta muy útil en el control de los deportistas de competición.

De hecho, la evolución de estas alteraciones, por lo común consideradas triviales, es completamente desconocida en sujetos sometidos a programas de entrenamiento intensivos. En este sentido, estudios previos apuntan a que el entrenamiento no debería inducir una aceleración de la progresión de estas enfermedades de leves a moderadas<sup>11</sup>, pero la evidencia al respecto continúa siendo escasa. En deportistas sin cardiopatía que han participado en uno o más Juegos Olímpicos, un estudio<sup>12</sup> ha demostrado en un seguimiento de 17 años que no se objetivan cambios significativos en el volumen, la masa y la motilidad del VI, y de manera significativa solo hay un leve aumento del tamaño de la aurícula izquierda que no excede el límite normal.

Recientemente se ha descrito mayor prevalencia de criterios diagnósticos de falta de compactación o hipertrabeculación apical del VI en deportistas<sup>13</sup>. En nuestra serie, la prevalencia fue menor, pero el diagnóstico diferencial con una miocardiopatía no compactada se dio en 8 deportistas (0,3%). En este subgrupo, la combinación con los datos del ECG, en especial cuando hay alteración en la repolarización ventricular y en el ecocardiograma, particularmente en caso de disminución de la función sistólica del VI, es necesaria para tomar decisiones diagnósticas y de seguimiento.

En cuanto a la válvula aórtica bicúspide, a pesar de que su incidencia en deportistas es similar que en población general, un estudio ha mostrado que en el seguimiento a 5 años los deportistas con válvula aórtica bicúspide presentan un incremento significativo de las dimensiones del VI en comparación con deportistas que poseen una válvula aórtica tricúspide, aunque los valores se mantienen dentro de la normalidad<sup>14</sup>. En esa misma línea, si bien los deportistas con válvula aórtica bicúspide mantienen una fracción de eyección del VI normal, otro trabajo demostró que el *strain rate* está disminuido en los segmentos apicales del VI en comparación con los que tienen una válvula aórtica tricúspide<sup>15</sup>. Por lo tanto, el impacto del entrenamiento crónico en pequeñas alteraciones cardíacas no se conoce bien, pero es probable que la sobrecarga crónica de volumen condicione alguna diferencia en la evolución de estos sujetos que requieren, como mínimo, un seguimiento, y por ello su detección precoz es importante desde el punto de vista clínico.

La dilatación de ventrículo derecho se definió con un diámetro del tracto de salida  $> 40$  mm<sup>16</sup>, la hipertrabeculación del ventrículo derecho se diagnosticó en presencia de más de 3 trabeculaciones  $> 3$  mm<sup>17</sup>. Respecto a las insuficiencias tricuspídea y pulmonar, que en el grado ligero son muy frecuentes en la población sana<sup>18</sup>, se registraron únicamente cuando eran significativas y se consideró las que eran prácticamente moderadas; es decir, todas las triviales y ligeras no se describieron.

Finalmente, con el avance en la tecnología de los equipos de ecocardiografía, la sensibilidad diagnóstica para detectar un origen anómalo de las arterias coronarias ha aumentado del 80 a más del 96%<sup>19</sup> y, de hecho, es el primer método diagnóstico no invasivo que intentar ante esta sospecha diagnóstica<sup>20</sup>. En nuestra serie, se realizó la búsqueda sistemática de los *ostium* de ambas arterias coronarias, que se identificaron en el 99% de los casos.

### Limitaciones

Uno de los problemas que se han planteado con el uso sistemático de la ecocardiografía es la limitación inherente a la técnica ultrasónica: dificultad diagnóstica ante ventanas acústicas difíciles, que por otro lado es poco frecuente en sujetos atléticos y deportistas. En nuestra serie, la frecuencia de uso complementario de la resonancia magnética cardíaca como técnica de diagnóstico fue  $< 1\%$ . Este dato guarda coherencia con la única serie publicada en Italia al respecto<sup>21</sup>, en la que solo se menciona un requerimiento de estudios de mayor complejidad  $< 5\%$ , considerando la

resonancia magnética cardiaca, el estudio electrofisiológico y la angiografía.

El coste-eficacia de los programas de RPP ha sido muy controvertido. De hecho, en nuestro entorno aún hay muchas entidades deportivas que no requieren para la competición ninguna RPP y tampoco la realización de un ECG. En este escenario, la realización sistemática de un ecocardiograma puede resultar utópica. Sin embargo, pensamos que la realización de un ecocardiograma no supone un coste adicional excesivo y que debería formar parte del programa de RPP al menos en su valoración inicial. Otros autores han propuesto incluso la realización de un ecocardiograma dirigido y corto<sup>19</sup>, con especial enfoque en descartar enfermedades que generan problemas a los deportistas, como la miocardiopatía hipertrófica, el origen anómalo de las arterias coronarias, el prolapso de la válvula mitral o la displasia del ventrículo derecho. Con base en estas consideraciones, creemos pertinentes las recomendaciones vigentes en nuestro entorno, que aconsejan realizar una evaluación cardiovascular básica (historia familiar y personal, examen físico y ECG) a todos los deportistas federados<sup>22,23</sup> y reservar la evaluación cardiovascular avanzada (que incluye prueba de esfuerzo máximo y ecocardiograma) para los que practican deporte competitivo o de alta exigencia física<sup>24</sup>.

## CONCLUSIONES

Algunas alteraciones estructurales cardiacas pueden pasar inadvertidas al examen y en el ECG; en cambio, son fácilmente reconocibles con un ecocardiograma. Estas alteraciones pueden inducir el cese de la práctica deportiva en algunos casos aislados (en que pueden evitar la muerte súbita), mientras que en otros permiten la detección precoz de anomalías menos graves que requieren seguimiento cardiológico y cuya evolución bajo el efecto del entrenamiento crónico es hoy por hoy poco conocida. Todas estas observaciones indican la necesidad de introducir el ecocardiograma al menos en la primera RPP de deportistas de competición.

## AGRADECIMIENTOS

Al Grupo Mémora por su patrocinio en la investigación sobre la prevención de la muerte súbita relacionada con el deporte.

## FINANCIACIÓN

Este trabajo ha sido parcialmente subvencionado por el Gobierno de España con un Proyecto de Investigación del «Plan Nacional I+D+i» (DEP2010-20565).

## CONFLICTO DE INTERESES

Ninguno.

## BIBLIOGRAFÍA

- Bayés de Luna A, Elosua R. Muerte súbita. Rev Esp Cardiol. 2012;65:1039-52.
- Corrado D, Basso C, Rizzoli G, Schiavon M, Thiene G. Does sports activity enhance the risk of sudden death in adolescents and young adults? J Am Coll Cardiol. 2003;42:1959-63.
- Boraita A. Muerte súbita y deporte. ¿Hay alguna manera de prevenirla en los deportistas? Rev Esp Cardiol. 2002;55:333-6.
- Corrado D, Schmied C, Basso C, Borjesson M, Schiavon M, Pelliccia A, et al. Risk of sports: do we need a pre-participation screening for competitive and leisure athletes? Eur Heart J. 2011;32:934-44.
- Maron BJ, Zipes DP. 36th Bethesda Conference. Introduction: eligibility recommendations for competitive athletes with cardiovascular abnormalities—general considerations. J Am Coll Cardiol. 2005;45:1318-21.
- Evangelista A, Flachskampf F, Lancellotti P, Badano L, Aguilar R, Monaghan M, et al. European Association of Echocardiography recommendations for standardization of performance, digital storage and reporting of echocardiographic studies. Eur Heart J. 2008;9:438-48.
- Lancellotti P, Tribouilloy C, Hagendorff A, Moura L, Popescu BA, Agricola E, et al. European Association of Echocardiography recommendations for the assessment of valvular regurgitation. Part 1: aortic and pulmonary regurgitation (native valve disease). Eur J Echocardiogr. 2010;11:223-44.
- Corrado D, Pelliccia A, Heidbuchel H, Sharma S, Link M, Basso C, et al. Recommendations for interpretation of 12-lead electrocardiogram in the athlete. Eur Heart J. 2010;31:243-59.
- Rizzo M, Spataro A, Cecchetelli C, Quaranta F, Livrieri S, Sperandii F, et al. Structural cardiac disease diagnosed by echocardiography in asymptomatic young male soccer players: implications for pre-participation screening. Br J Sports Med. 2012;46:371-3.
- Pelliccia A, Di Paolo FM, Corrado D, Buccolieri C, Quattrini FM, Pisicchio C, et al. Evidence for efficacy of the Italian national pre-participation screening programme for identification of hypertrophic cardiomyopathy in competitive athletes. Eur Heart J. 2006;27:2196-200.
- Abergel E, Chatellier G, Hagege AA, Oblak A, Linhart A, Ducardonnet A, et al. Serial left ventricular adaptations in world-class professional cyclists: implications for disease screening and follow-up. J Am Coll Cardiol. 2004;44:144-9.
- Pelliccia A, Kinoshita N, Pisicchio C, Quattrini F, Dipaolo FM, Ciardo R, et al. Long-term clinical consequences of intense, uninterrupted endurance training in olympic athletes. J Am Coll Cardiol. 2010;55:1619-25.
- Gati S, Chandra N, Bennett RL, Reed M, Kervio G, Panoulas VF, et al. Increased left ventricular trabeculation in highly trained athletes: Do we need more stringent criteria for the diagnosis of left ventricular non-compaction in athletes? Heart. 2013;99:401-8.
- Galanti G, Stefani L, Toncelli L, Vono MC, Mercuri R, Maffulli N. Effects of sports activity in athletes with bicuspid aortic valve and mild aortic regurgitation. Br J Sports Med. 2010;44:275-9.
- Stefani L, De Luca A, Maffulli N, Mercuri R, Innocenti G, Suliman I, et al. Speckle tracking for left ventricle performance in young athletes with bicuspid aortic valve and mild aortic regurgitation. Eur J Echocardiogr. 2009;10:527-31.
- Oxborough D, Sharma S, Shave R, Whyte G, Birch K, Artis N, et al. The right ventricle of the endurance athlete: the relationship between morphology and deformation. J Am Soc Echocardiogr. 2012;25:263-71.
- Ho SY, Nihoyannopoulos P. Anatomy, echocardiography, and normal right ventricular dimensions. Heart. 2006;92 Suppl 1:i2-13.
- D'Andrea A, Naeije R, D'Alto M, Argiento P, Golia E, Cocchia R, et al. Range in pulmonary artery systolic pressure among highly trained athletes. Chest. 2011;139:788-94.
- Wyman RA, Chiu RY, Rahko PS. The 5-minute screening echocardiogram for athletes. J Am Soc Echocardiogr. 2008;21:786-8.
- Barriales-Villa R, Morís de la Tassa C. Anomalías congénitas de las arterias coronarias con origen en el seno de Valsalva contralateral: ¿qué actitud se debe seguir? Rev Esp Cardiol. 2006;59:360-70.
- Corrado D, Basso C, Pavei A, Michieli P, Schiavon M, Thiene G. Trends in sudden cardiovascular death in young competitive athletes after implementation of a preparticipation screening program. JAMA. 2006;296:1593-601.
- Boraita Pérez A, Baño Rodrigo A, Berrazueta Fernández JR, Lamiel Alcaine R, Luengo Fernández E, Manonelles Marqueta P, et al. Guías de práctica clínica de la Sociedad Española de Cardiología sobre la actividad física en el cardiopata. Rev Esp Cardiol. 2000;53:684-726.
- Corrado D, Pelliccia A, Bjornstad HH, Vanhees L, Biffi A, Borjesson M, et al. Cardiovascular preparticipation screening of young competitive athletes for prevention of sudden death: proposal for a common European protocol. Consensus Statement of the Study Group of Sport Cardiology of the Working Group of Cardiac Rehabilitation and Exercise Physiology and the Working Group of Myocardial and Pericardial Diseases of the European Society of Cardiology. Eur Heart J. 2005;26:516-24.
- Sitges M, Gutiérrez JA, Brugada J, Balius R, Bellver M, Brotons D, et al. Consenso para prevenir la muerte súbita cardíaca de los deportistas. Apunts Med Esport. 2013;48:35-41.