

Imagen en cardiología

Desprendimiento y embolización de trombo de orejuela izquierda



Dislodgement and Embolization of a Left Atrial Appendage Thrombus

Ignacio Hernández González, Miguel Ángel Navas Lobato* y Jerónimo Farré Muncharaz

Servicio de Cardiología, Hospital Universitario Fundación Jiménez Díaz, IDC Salud, Universidad Autónoma de Madrid, Madrid, España

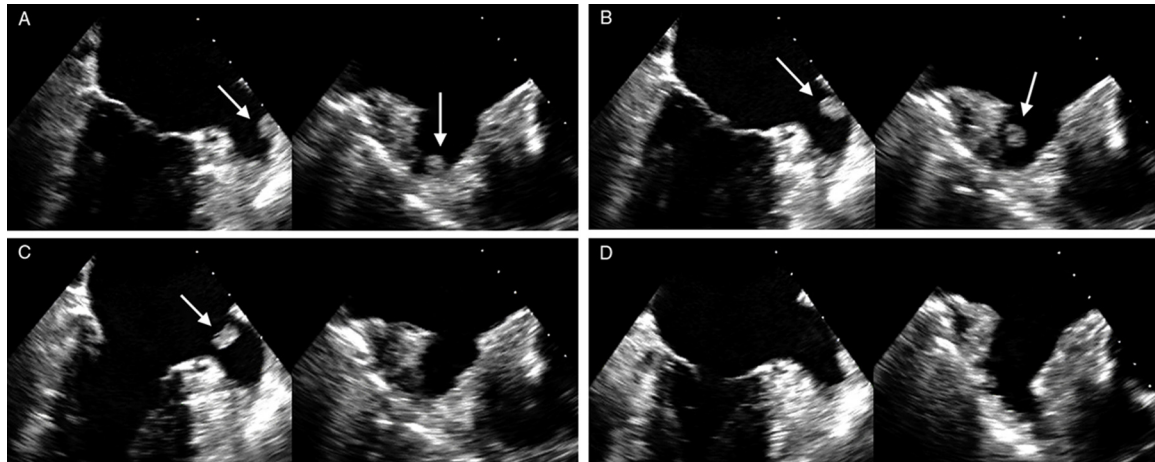


Figura.

Un varón de 80 años ingresa en nuestro centro a consecuencia de accidentes cerebrovasculares isquémicos de repetición. Como antecedentes destacables, el paciente había sido diagnosticado recientemente de un adenocarcinoma de pulmón pendiente de iniciar tratamiento con radioterapia. Además recibía tratamiento crónico anticoagulante con acenocumarol, con cifras adecuadas de razón internacional normalizada (INR), por una fibrilación auricular permanente.

Se realizó un estudio transesofágico para valoración de fuentes embolígenas. La imagen en plano medioesofágico de 2 cámaras y su proyección ortogonal, obtenida simultáneamente por sonda tridimensional (figura A, vídeo 1 del material suplementario), mostró un trombo (10 × 8 mm) adherido a la pared de la orejuela. Durante el procedimiento se observó el momento preciso del desprendimiento y la movilización del trombo de su punto de anclaje en la pared de la orejuela (figuras B y C, vídeo 2 del material suplementario). Tras la desaparición del trombo, únicamente se identificaron músculos pectíneos a nivel del fondo de saco de la orejuela (figura D, vídeo 3 del material suplementario). Durante el estudio no se apreciaron cambios en el ritmo, que permaneció en fibrilación auricular. El paciente sufrió un infarto esplénico, confirmado mediante tomografía computarizada.

La formación de trombos en la orejuela izquierda a pesar de una correcta anticoagulación con antagonistas de la vitamina K puede ocurrir en pacientes con cáncer de pulmón. Dados los hallazgos del estudio, se realizó un cambio en la terapia anticoagulante, y se inició anticoagulación con heparina de bajo peso molecular.

MATERIAL SUPLEMENTARIO



Se puede consultar material suplementario a este artículo en su versión electrónica disponible en [doi:10.1016/j.recesp.2014.02.020](https://doi.org/10.1016/j.recesp.2014.02.020).

* Autor para correspondencia:
Correo electrónico: manavaslol@gmail.com (M.&. Navas Lobato).
On-line el 12 de junio de 2014

Full English text available from: www.revvespcardiol.org/en