

Imagen en cardiología

Cierre de aneurisma coronario con *stent* de pericardio evaluado con tomografía de coherencia óptica



Coronary Aneurysm Closure With Pericardial Covered Stent Evaluated With Optical Coherence Tomography

Carlos Ortiz*, Ana Serrador y José Alberto San Román

Servicio de Cardiología, Hospital Clínico Universitario de Valladolid, Instituto de Ciencias del Corazón (ICICOR), Valladolid, España

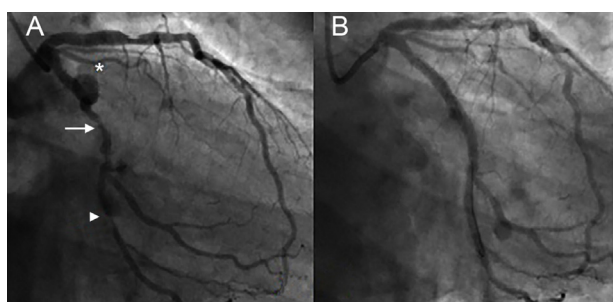


Figura 1.

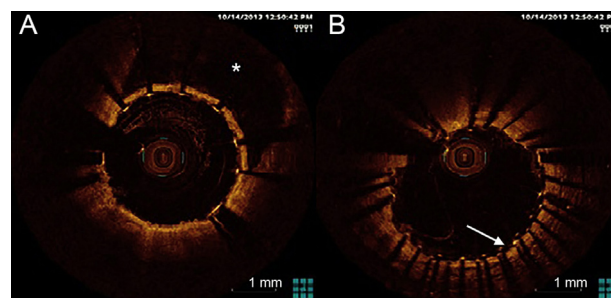


Figura 2.

Un varón de 62 años con antecedentes de hipertensión arterial y tabaquismo ingresó en nuestro hospital por un infarto de miocardio con elevación del ST. Durante el traslado al hospital, los servicios de emergencias le administraron un tratamiento fibrinolítico intravenoso que resultó efectivo. La angiografía coronaria ordinaria mostró una lesión moderada en la descendente anterior izquierda proximal, un aneurisma coronario proximal (figura 1A, asterisco) y lesiones significativas en el segmento medio de la arteria circunfleja (flecha blanca) y el segmento proximal de la segunda marginal (punta de flecha). Se comentó el caso con el equipo cardiaco y se tomó la decisión de realizar una intervención coronaria percutánea.

Se llevó a cabo una predilatación con balón y se implantó un *stent* liberador de fármaco en la segunda marginal, seguido del implante directo de un *stent* liberador de fármaco en el segmento medio de la circunfleja, con un ajuste del *stent* proximal en el origen distal del aneurisma. Se implantó un *stent* de pericardio de 3,5 × 18 mm (Aneugraft, ITGI Medical Ltd., Israel) en el aneurisma de la circunfleja, solapado con el *stent* liberador de fármaco distal; el resultado final fue bueno (figura 1B). Se utilizaron varios exámenes de tomografía de coherencia óptica mediante retirada escalonada, para confirmar la implantación correcta del *stent* de pericardio (figura 2A, asterisco) y el solapamiento correcto con el *stent* liberador de fármaco distal (figura 2B, flecha blanca). Se dio de alta al paciente con tratamiento antiagregante plaquetario combinado doble con ácido acetilsalicílico y clopidogrel durante 1 año.

Aunque inicialmente diseñados para la angioplastia con injerto venoso, los *stents* de pericardio se han utilizado para tratar otros problemas en cardiología intervencionista, como el aneurisma coronario, y hay poca experiencia al respecto. Presentamos aquí lo que, hasta donde sabemos, es el primer caso de uso de la tomografía de coherencia óptica para evaluar el resultado final del implante de un *stent* de pericardio en un aneurisma coronario.

* Autor para correspondencia:
Correo electrónico: ortiz.bautista.carlos@gmail.com (C. Ortiz).
On-line el 18 de junio de 2014

Full English text available from: www.revespcardiol.org/en