

Imagen en cardiología

## Cierre percutáneo de aneurisma gigante multiperforado

### Percutaneous Closure of a Giant Multiperforated Atrial Septal Aneurysm



Carlos Ortiz\*, Roman Arnold y Benigno Ramos

Instituto de Ciencias del Corazón (ICICOR), Hospital Clínico Universitario de Valladolid, Valladolid, España

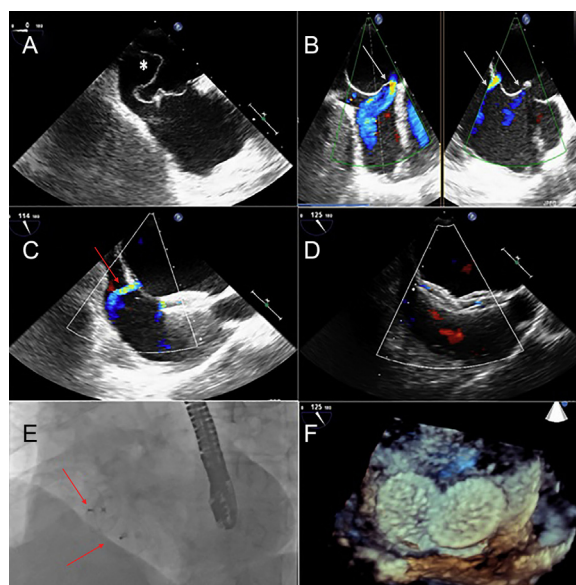


Figura.

Una mujer de 69 años con antecedentes de hipertensión arterial, fibrilación auricular paroxística, aneurisma gigante multiperforado del septo interauricular e ictus isquémico 1 año antes, ingresó en nuestro hospital por un nuevo episodio de ictus isquémico, pese a estar en tratamiento anticoagulante con un índice terapéutico correcto.

Durante el ingreso hospitalario, en la ecocardiografía transesofágica se observó el aneurisma gigante multiperforado del septo interauricular (figura A, asterisco) con un cortocircuito izquierda-derecha (figura B, flechas blancas) a 4 niveles. Aunque la efectividad del cierre percutáneo para la prevención de los episodios embólicos recurrentes en este contexto no está bien establecida, se decidió llevar a cabo el cierre percutáneo con el dispositivo ocluidor de comunicación interauricular Figulla® Flex II (Occlutech International AB; Suecia). La intervención se realizó guiada por ecocardiografía transesofágica (figuras C-F). Se utilizó un acceso a través de la vena femoral derecha para alcanzar la aurícula derecha. A continuación, se llevó a cabo una punción transeptal con un catéter multifunción de calibre 12 Fr y se implantó un dispositivo de 24 mm. No obstante, se observó que persistía el cortocircuito izquierda-derecha (figura C, flecha roja). Para conseguir una oclusión total, se implantó un segundo dispositivo de 24 mm a través del defecto del tabique, sin que persistiera ningún cortocircuito izquierda-derecha final según la evaluación realizada mediante Doppler color (figura D). La posición final se confirmó mediante fluoroscopia (figura E, flechas rojas) e imágenes tridimensionales obtenidas mediante ecocardiografía transesofágica (figura F). Con objeto de evitar que se produjeran eventos tromboembólicos relacionados con el dispositivo y debido al riesgo elevado de hemorragia (HAS-BLED 3 puntos), se dio el alta a la paciente con un tratamiento anticoagulante con fármacos dicumarínicos indefinidamente y con un tratamiento antiagregante plaquetario combinado doble de ácido acetilsalicílico y clopidogrel durante 1 mes, seguido de ácido acetilsalicílico durante 5 meses.

\* Autor para correspondencia:  
Correo electrónico: [ortiz.bautista.carlos@gmail.com](mailto:ortiz.bautista.carlos@gmail.com) (C. Ortiz).  
On-line el 28 de mayo de 2014

Full English text available from: [www.revespcardiol.org/en](http://www.revespcardiol.org/en)