

Imagen en cardiología

Síndrome de Parkes-Weber



Parkes-Weber Syndrome

Francisco Manresa-Manresa^{a,*}, María Alcázar Iribarren-Marín^b y Francisco Tadeo Gómez-Ruiz^a

^a Unidad de Angiología y Cirugía Vascular, Hospital Universitario Virgen del Rocío, Sevilla, España

^b Unidad de Diagnóstico por la Imagen, Hospital Universitario Virgen del Rocío, Sevilla, España

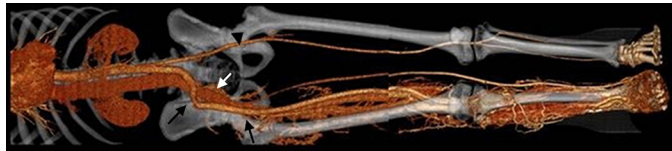

Figura 1.

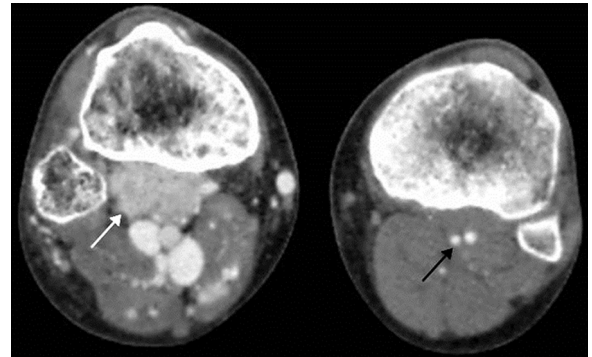


Figura 2.

Varón de 21 años, con antecedentes desde el nacimiento de lesiones cutáneas (placas rojo-vinosas bien delimitadas) en muslo derecho, que han presentado crecimiento progresivo, con dolor y ulceración. En la exploración física se apreció hipertrofia de la extremidad inferior derecha y dilataciones varicosas con úlcera trófica en maléolo interno. Se palpó *thrill* y soplo en el dorso del pie. Se le realizó angiografía por tomografía computarizada abdominal y de extremidades inferiores, y en las reconstrucciones tridimensionales (figura 1), se visualizó un marcado aumento de calibre del territorio arterial iliacofemoral derecho (flechas negras) con respecto al izquierdo (punta de flecha negra) y relleno venoso precoz del territorio iliacofemoral derecho (flecha blanca); hay múltiples dilataciones varicosas en toda la extremidad afectada. En las imágenes axiales a nivel metafisario proximal tibial (figura 2), en el compartimento posterior de la pierna derecha, se aprecia más tinción del músculo poplíteo que en el resto de la musculatura proximal (flecha blanca) y el músculo poplíteo izquierdo (flecha negra), en relación con el nido de la malformación arteriovenosa.

El síndrome de Parkes-Weber se caracteriza por fístulas arteriovenosas de alto flujo, y su principal complicación es la insuficiencia cardíaca; de etiología desconocida, se ha asociado con una mutación del gen *E133K* en el factor angiogénico VG5Q, encargado de controlar el crecimiento de los vasos sanguíneos (angiogénesis) con transmisión autosómica dominante.

Nuestro caso coincide con los datos clínicos y en imagen de este síndrome (aumento del volumen de la extremidad inferior afecta, alteraciones vasculares cutáneas y fístulas arteriovenosas de alto flujo).

* Autor para correspondencia:
Correo electrónico: franman.m@gmail.com (F. Manresa-Manresa).
On-line el 27 de junio de 2014

Full English text available from: www.revespcardiol.org/en