

## Imagen en cardiología

# Endoftalmitis y soplo



## Endophthalmitis and a Heart Murmur

Isabel Zegrí\*, Susana Mingo Santos y Pablo García-Pavía

Departamento de Cardiología, Hospital Universitario Puerta de Hierro, Majadahonda, Madrid, España

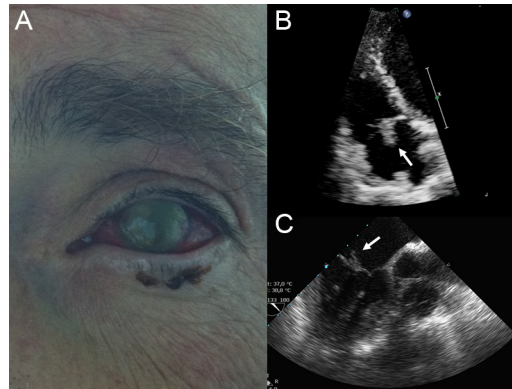


Figura.

Varón de 48 años, fumador y bebedor importante, acude a urgencias por dolor, hiperemia conjuntival y pérdida de visión en su ojo izquierdo (figura A). En la exploración física presenta fiebre de 38,7 °C y conjuntiva del ojo izquierdo hiperémica. Muestra evidente falta de higiene bucal y pérdida de algunas piezas dentarias. En la auscultación se oye un soplo sistólico en el borde esternal izquierdo, sin signos de insuficiencia cardíaca ni estigmas periféricos de endocarditis. Las ecocardiografías transtorácica y transesofágica muestran vegetaciones ancladas en las válvulas mitral y tricuspídea, con insuficiencia mitral y tricuspídea moderadas (figuras B y C, y vídeos 1 y 2 del material suplementario).

Los hemocultivos fueron positivos para *Streptococcus pneumoniae* y se inició tratamiento antibiótico con bencilpenicilina. El paciente completó su tratamiento con buena evolución clínica. En el ecocardiograma previo al alta, las vegetaciones habían desaparecido, pero persistía la insuficiencia mitral y tricuspídea. No recuperó la visión del ojo izquierdo.

La endoftalmitis es una forma infrecuente de presentación de endocarditis, aunque esta sea la fuente más común de endoftalmitis endógena bacteriana. *S pneumoniae* es una causa muy poco frecuente de endocarditis, solamente un 1–3% de los casos. Los pacientes alcohólicos y fumadores son particularmente susceptibles a las infecciones por *S pneumoniae*. Es importante reconocer la endoftalmitis como posible manifestación inicial de endocarditis para establecer el correcto diagnóstico de esta entidad y lograr la instauración precoz de tratamiento.

### MATERIAL SUPLEMENTARIO



Se puede consultar material suplementario a este artículo en su versión electrónica disponible en [doi:10.1016/j.recesp.2014.10.017](https://doi.org/10.1016/j.recesp.2014.10.017).

\* Autor para correspondencia:  
Correo electrónico: [isabelzegri@gmail.com](mailto:isabelzegri@gmail.com) (I. Zegrí).  
On-line el 2 de marzo de 2015

Full English text available from: [www.revespcardiol.org/en](http://www.revespcardiol.org/en)