

Imagen en cardiología

Quiste intrapericárdico gigante con compresión del ventrículo izquierdo



Giant Intrapericardial Cyst Causing Compression of the Left Ventricle

Carlos A. Pardo-Pardo*, Charles Eric Juvin y Encarnación Gutiérrez-Carretero

Servicio de Cirugía Cardiovascular, Hospital Universitario Virgen del Rocío, Sevilla, España

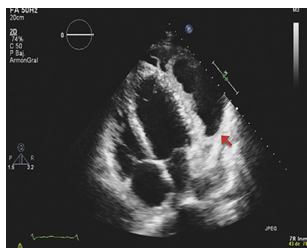


Figura 1.

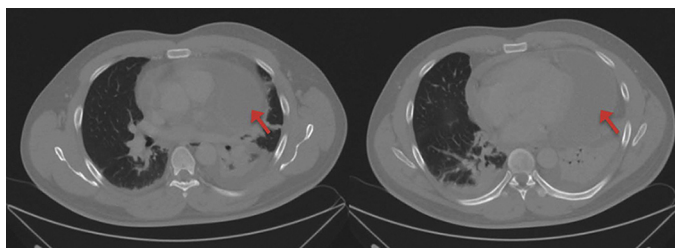


Figura 2.

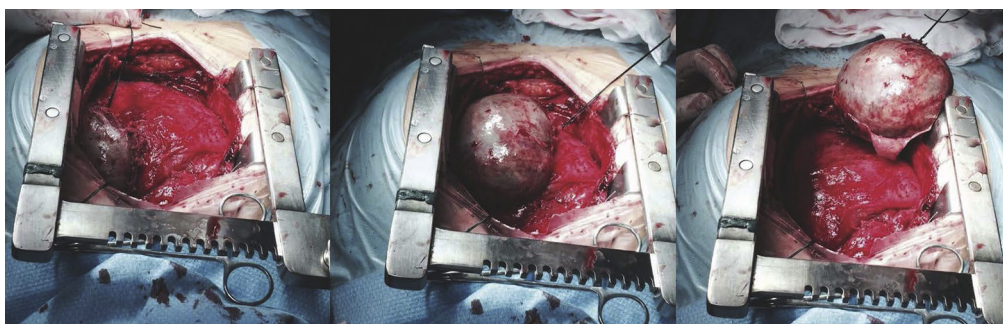


Figura 3.

Un varón de 38 años, sin antecedentes de interés, se presentó con un cuadro de disnea de esfuerzo progresiva, acompañada de fiebre y sudoración nocturna de 10 días de evolución. La exploración física resultó anodina, y en las pruebas complementarias se comprobó: analítica con leucocitosis y neutrofilia, hemocultivos seriados negativos, ecocardiografía transtorácica con imagen quística de 9×4 cm de diámetro, de paredes gruesas e irregulares que comprimía la cara lateral del ventrículo izquierdo (figura 1, flecha) y una hemaglutinación para hidatidosis que fue negativa. Se inició tratamiento antibiótico de amplio espectro con levofloxacino e imipenem.

La tomografía de tórax mostró un gran quiste pericárdico paracardial izquierdo, de 9×5 cm de diámetro, con hiperopacificación en su pared, que indicaba sobreinfección (figura 2, flechas).

A pesar de la mejoría clínica y la desaparición de la fiebre tras 10 días de tratamiento antibiótico, se decidió realizar tratamiento quirúrgico, vía esternotomía media, con lo que se evidenció un gran quiste intrapericárdico de unos 10×5 cm de diámetro, muy adherido a la pared lateral del ventrículo izquierdo, que se consiguió liberar con una disección roma cuidadosa, sin necesidad de circulación extracorpórea (figura 3).

El reporte de la muestra enviada a anatomía patológica diagnosticó un pseudoquiste pericárdico con inflamación aguda y crónica inespecífica y contenido hemático. Por otra parte, la muestra enviada a microbiología informó de cultivos negativos. Tras la cirugía, el paciente cursó con un posoperatorio favorable y la desaparición completa de los síntomas.

* Autor para correspondencia:
Correo electrónico: drcarlospardo@gmail.com (C.A. Pardo-Pardo).
On-line el 2 de marzo de 2015

Full English text available from: www.revespcardiol.org/en