

Imagen en cardiología

Nódulos pulmonares como presentación de aneurisma de arteria pulmonar



Pulmonary Nodules as Presentation of Pulmonary Artery Aneurysm

Pedro Martínez-Losas*, José Luis Rodrigo y Leopoldo Pérez de Isla

Instituto Cardiovascular, Hospital Clínico San Carlos, Madrid, España

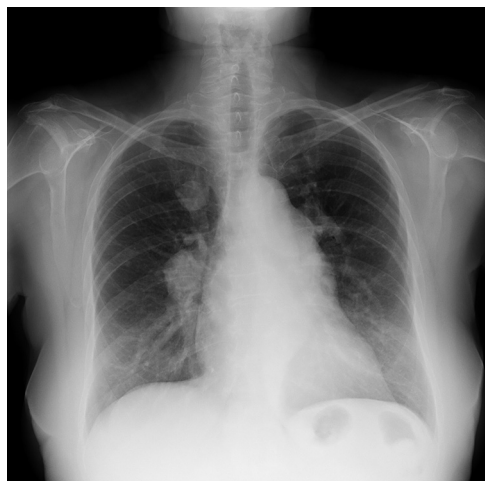


Figura 1.

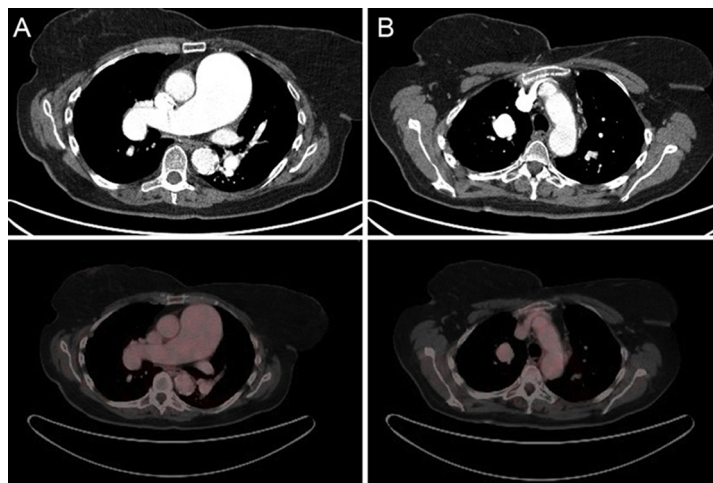


Figura 2.

Los aneurismas idiopáticos de la arteria pulmonar son una entidad vascular infrecuente y de difícil diagnóstico. Debido a sus síntomas inespecíficos o ausentes, en ocasiones el diagnóstico se produce como hallazgo casual tras una prueba de imagen.

Presentamos el caso de una mujer fumadora de 63 años, asintomática desde el punto de vista cardiovascular, que inició estudio ambulatorio tras detectarse varios nódulos mediastínicos y pulmonares en una radiografía de tórax preoperatoria (figura 1).

Como parte del estudio, se solicitó tomografía por emisión de positrones/tomografía computarizada, que reveló que las lesiones descritas en la radiografía correspondían a una marcada dilatación de la arteria pulmonar, de hasta 57 mm en el tronco principal, que afectaba a ambos ramos principales (figura 2A), con un foco aneurismático de la rama lobar superior derecha con un diámetro de 26 mm (figura 2B).

Se amplió estudio con ecocardiograma transtorácico, en el que no observaron hipertensión pulmonar, valvulopatías o disfunción ventricular derecha; se realizaron varias inyecciones con suero agitado, pero no se demostró *shunt* intracardiaco o extracardiaco. Se descartó también origen traumático, inflamatorio o infeccioso.

El tratamiento de los aneurismas de la arteria pulmonar resulta controvertido. En nuestro caso, dado que la paciente se encontraba asintomática y considerando idiopática la etiología, con un tamaño de aneurisma < 60 mm sin disfunción ventricular derecha o *shunt* asociados, se decidió conducta conservadora con estrecho seguimiento en consulta.

* Autor para correspondencia:
Correo electrónico: martinezlosas@gmail.com (P. Martínez-Losas).
On-line el 28 de abril de 2015

Full English text available from: www.revvespcardiol.org/en