

Editorial

Armazones bioabsorbibles y regresión de la placa: subir el listón en la tierra prometida del tratamiento de restauración vascular



Bioresorbable Scaffolds and Plaque Regression: Raising the Bar in the Promised Land of Vascular Restoration Therapy

Davide Capodanno*

Cardio-thoracic-vascular Department, Ferrarotto Hospital, University of Catania, Catania, Italia

Historia del artículo:

On-line el 23 de diciembre de 2015

El armazón vascular bioabsorbible (AVB) ABSORB (Abbott Vascular, Santa Clara, California, Estados Unidos) obtuvo la homologación de marca CE en 2011 y fue recibido por la comunidad de cardiólogos intervencionistas con altas expectativas y cierto escepticismo. Las expectativas eran consecuencia de la perspectiva de obtener una restauración vascular plena tras la desaparición del dispositivo después de un periodo transitorio de mantenimiento de la estructura del armazón. Se prevé que, al no haber una jaula metálica (es decir, la jaula que se deja al implantar los *stents* metálicos farmacoactivos), se restablecerán las características del vaso sanguíneo que de otro modo se pierden, como son la pulsatilidad, la tensión cíclica y la fuerza tangencial fisiológica¹. En cambio, los escépticos señalaron las numerosas dificultades técnicas y limitaciones que comportaban estos dispositivos en comparación con los *stents* metálicos farmacoactivos de la actual generación². De hecho, el mayor perfil transversal, los *struts* voluminosos y la propensión a la fractura a presiones de inflado elevadas hacen que los AVB sean un «caso especial» en los laboratorios de cardiología intervencionista. ¿Llegará a ser algún día el AVB un dispositivo fiable y a reemplazar a los *stents* metálicos farmacoactivos? Además de las mejoras técnicas, hay dos tipos de datos que es deseable obtener para respaldar este concepto. En primer lugar, debe demostrarse que el dispositivo es, cuando menos, no inferior a los *stents* metálicos farmacoactivos de la actual generación antes de la bioabsorción. Ciertamente, la promesa de una restauración total de la arteria coronaria a largo plazo no debería cumplirse a costa de un aumento de los fallos a corto y medio plazo. Los estudios aleatorizados recientes con un seguimiento de 1 año en pacientes con lesiones relativamente poco complicadas parecen prometedores a este respecto³⁻⁶, y hay otros ensayos en marcha. En segundo lugar, ante todo debe demostrarse que el dispositivo es superior a los *stents* después de la bioabsorción. Este objetivo resulta más difícil de investigar en la

actualidad, dado que la mayoría de los AVB implantados en todo el mundo en los últimos pocos años no han llegado aún a desaparecer, por lo que no es posible hacer valoraciones fundamentadas en el ámbito clínico. Para examinar la evidencia existente sobre la seguridad y la eficacia a largo plazo, tenemos que volver a los estudios fundamentales de registro llevados a cabo a finales de la primera década del siglo, en los que se incluyó un número muy reducido de pacientes seleccionados, pero que fueron realizados con una perspectiva de futuro, utilizando técnicas de imagen intravasculares y no invasivas de forma secuencial, lo cual permitió investigar al menos algunos objetivos de valoración indirectos a largo plazo. Actualmente, estos estudios (es decir, las cohortes A y B del estudio ABSORB) constituyen la única bola de cristal de que disponemos para vislumbrar y predecir el futuro de los AVB⁷⁻⁹.

En la cohorte A del estudio ABSORB se trataron 30 pacientes con la primera iteración del dispositivo AVB (AVB 1.0) en lesiones *de novo* que eran apropiadas para el tratamiento con un solo armazón de 3,0 × 12 mm o de 3,0 × 18 mm. Se dispuso de determinaciones de parámetros angiográficos en el seguimiento de 26 pacientes, y de parámetros de ecografía intravascular en 24 pacientes. Se realizaron exploraciones con tomografía de coherencia óptica en situación basal y en el seguimiento de un subgrupo de 13 pacientes. Por último, la transparencia del BVS permitió la obtención secuencial de imágenes de tomografía computarizada multicorte, no invasiva, en 18 pacientes, tanto a los 18 meses como a los 5 años, y dichos pacientes constituyen la población de estudio del análisis *post-hoc* de Campos et al¹⁰ publicado en REVISTA ESPAÑOLA DE CARDIOLOGÍA. En dicho estudio¹⁰, el objetivo de interés fue el volumen de ateroma, un parámetro de tipo ecográfico presentado aquí en tres variantes: a) porcentaje relativo respecto al volumen del vaso sanguíneo; b) valor absoluto estandarizado respecto a la longitud media del segmento en la población del estudio, y c) porcentaje y cambio secuencial estandarizado entre los dos momentos de valoración del estudio. Se compararon estos parámetros de valoración en los segmentos del vaso tratado donde se aplicaron armazones y en cuatro segmentos proximales de los dos vasos no tratados. En los segmentos en los que se aplicó la intervención (n = 18) no hubo ningún cambio entre los 18 meses y los 5 años en cuanto al volumen porcentual de ateroma y el volumen total de ateroma estandarizado. En cambio, se observó un aumento significativo en el volumen porcentual y absoluto del

VÉASE CONTENIDO RELACIONADO:

<http://dx.doi.org/10.1016/j.recesp.2015.07.031>, Rev Esp Cardiol. 2016;69:109-16.

* Autor para correspondencia: Cardio-thoracic-vascular Department, Ferrarotto Hospital, University of Catania, via Citelli 6, 95124, Catania, Italia.

Correo electrónico: dcapodanno@gmail.com

Full English text available from: www.revespcardiol.org/en

<http://dx.doi.org/10.1016/j.recesp.2015.10.008>

0300-8932/© 2015 Sociedad Española de Cardiología. Publicado por Elsevier España, S.L.U. Todos los derechos reservados.

ateroma en los segmentos no tratados con intervención (n = 71 analizables de 72 elegibles para el estudio). Como resultado de ello, el cambio en el porcentaje del volumen de ateroma a los 5 años presentó diferencias significativas entre las zonas tratadas con AVB y los segmentos en los que no se realizó una intervención ($-1,2 \pm 7,7\%$ frente a $2,7 \pm 6,5\%$; $p = 0,03$), lo cual sugería una estabilización de la placa o incluso una regresión en los primeros y un aumento de la placa en los segundos.

Uno de los puntos fuertes del estudio de Campos et al¹⁰ es la comparación directa de segmentos tratados con AVB frente a otros sin este tratamiento en el mismo paciente. En comparación con los análisis tradicionales de comparación de grupos, este diseño de estudio utiliza un control idóneo del efecto de confusión que puede derivarse de la prevalencia no equivalente de factores proaterógenos o del uso distinto de estrategias farmacológicas destinadas a fomentar la regresión de la placa. Sin embargo, la decisión de los investigadores de comparar segmentos tratados con AVB con segmentos sin este tratamiento situados en partes proximales de vasos no tratados introdujo un cierto grado de desequilibrio que no se corrigió, como refleja el mayor volumen estandarizado del vaso (217 frente a 190 mm³) y de la luz (122 frente a 96 mm³) en el grupo de segmentos sin intervención. Los estudios de ecografía intravascular han mostrado que la placa de ateroma tiende a aparecer con mayor frecuencia en la parte proximal que en la parte distal de los vasos sanguíneos, y hay un gradiente creciente de la

zona proximal a la distal^{11,12}. En el estudio de Campos et al¹⁰, en el grupo de control se analizaron con más frecuencia segmentos coronarios proximales; en consecuencia, no puede descartarse la posibilidad de que la ausencia de progresión de la placa observada en los segmentos tratados con AVB reflejara en mayor medida la localización de la lesión que un efecto real del dispositivo. Además, el porcentaje de regresión es más probable que se produzca cuando la carga coronaria es más alta, tal como se observa en los segmentos tratados con AVB incluidos en este estudio en comparación con los segmentos de comparación (49 frente a 45%). Por último, la cohorte A del ABSORB fue una población simple, con pocos factores aterógenos (es decir, diabetes o infarto de miocardio previo). Estas limitaciones ponen en cuestión las conclusiones de los autores y justifican la realización de nuevos estudios de confirmación.

La «pasivación» de la placa se ha considerado una de las promesas de mayor interés de los AVB a largo plazo¹³. Este efecto se ha atribuido a la conjunción de capas de neointima fibrosa gruesa y simétrica, la ausencia de materiales vasculares permanentes y el aumento tardío de la luz¹ (figura). La posibilidad de que el desarrollo de una neointima constituya un escudo para la placa subyacente se ha descrito también con los *stents* metálicos sin recubrimiento¹⁴. Sin embargo, a diferencia de los *stents* metálicos, los AVB pueden compensar la reducción de la luz inducida por la cubierta de neointima debido a un remodelado expansivo^{14,15}.

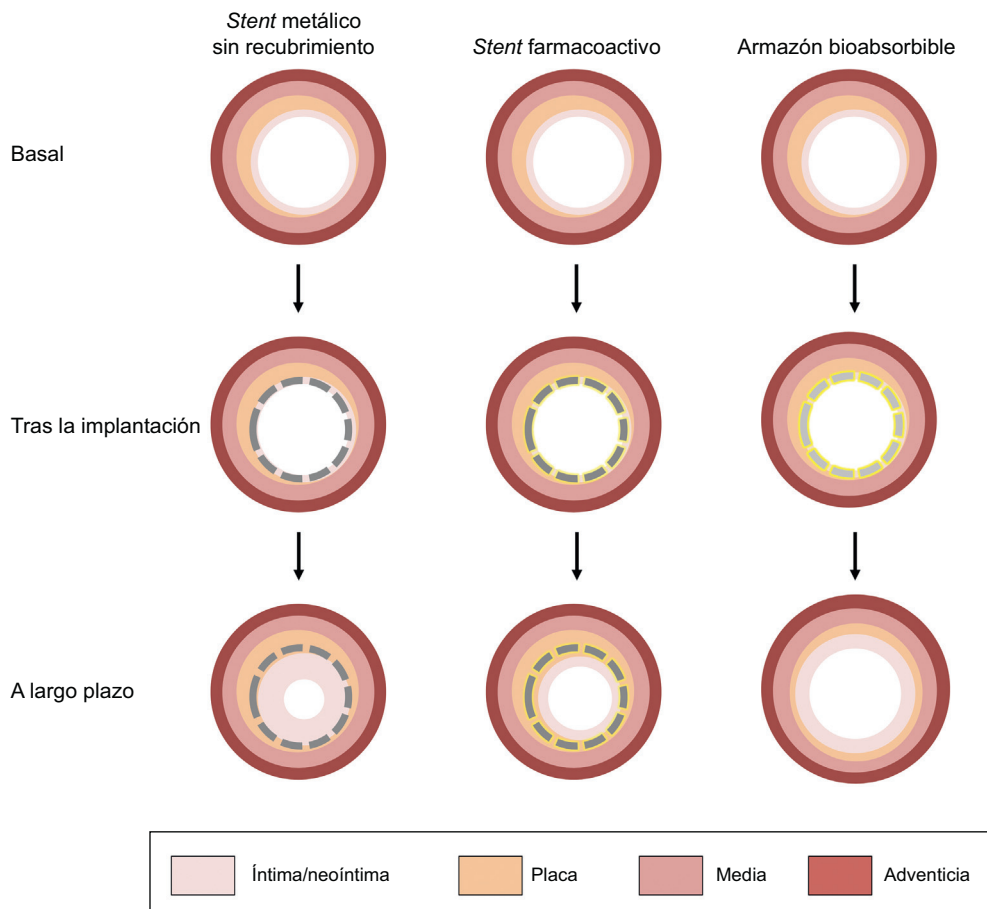


Figura. Evolución natural de los dispositivos coronarios actuales con casos hipotéticos ilustrativos. Tras el implante de un *stent* metálico sin recubrimiento, el desarrollo de tejido de neointima contribuye a producir tejidos lipídicos que actúan como un escudo y a cubrir los *struts* metálicos, pero esto se produce a costa de un estrechamiento de la luz. Los *stents* farmacológicos contrarrestan la proliferación de neointima y la reestenosis, pero el fármaco antiproliferativo puede inducir un retraso en la cicatrización. Además, el vaso pierde sus propiedades vasomotoras a causa del enjaulado permanente producido por los *struts* metálicos, lo cual puede ser un desencadenante de posibles complicaciones tardías (es decir, de una neoaterosclerosis). Se sugiere que los armazones bioabsorbibles inducen el desarrollo de un tejido de neointima que cubre el tejido subyacente sin causar un efecto negativo en el tamaño de la luz, el cual es contrarrestado por la regresión de la placa y el remodelado expansivo.

Campos et al¹⁰ sugieren ahora otro posible mecanismo de la pasivación de la placa con el empleo de AVB, es decir, la reducción local del porcentaje de progresión de la carga de placa sobre el tratamiento farmacológico. De hecho, se ha propuesto que el everolimus reduce la formación de placa aterosclerótica y la inflamación en los modelos experimentales¹⁶. Sin embargo, la hipótesis de que el fármaco es la principal causa de la regresión observada en la placa contrasta con el concepto de que la liberación de everolimus se produce principalmente durante el primer mes tras el implante del AVB, mientras que la regresión de la placa, si la hay, se empieza a apreciar solo al cabo de un par de años. Además, no puede descartarse la posibilidad de que la regresión de la placa sea un seudofenómeno ligado a la desaparición de los *struts* de polímero seguida de un encogimiento del tejido conjuntivo. Aunque la forma de estudiar la evolución natural de la enfermedad coronaria con el uso de la tomografía computarizada multicorte resulta pragmática, la tomografía de coherencia óptica y la ecografía intravascular siguen siendo los métodos más exactos para establecer la contribución relativa que tienen el engrosamiento de la cubierta, la regresión de la placa y el remodelado del vaso en el efecto de pasivación producido por los AVB. Sea cual sea el mecanismo subyacente, el concepto de pasivación de la placa con los AVB, si resulta ser cierto, abriría la puerta a un drástico cambio de paradigma en la prevención de futuros eventos coronarios mediante intervenciones percutáneas. La idea de cubrir los fibroateromas que tienen una cubierta fina, induciendo la regresión de la placa y la formación de un escudo grueso de tejido de cobertura, resulta atractiva. Es importante señalar que esta hipótesis carece actualmente de una base de evidencia científica y está siendo objeto de una investigación específica con fines de prueba de concepto (NCT02171065).

En conclusión, sigue sin estar claro el peso que debe atribuirse a los estudios con técnicas de imagen *post-hoc* de las primeras series pequeñas de casos en humanos, como la cohorte A del estudio ABSORB. Los pacientes y las lesiones que se tratan en la práctica clínica diaria están menos seleccionados e incluso el dispositivo comercializado actualmente es diferente del que se utilizó en el momento del ensayo. De hecho, debe aplaudirse a los investigadores del estudio ABSORB por su compromiso trascendental y riguroso en el avance del conocimiento de las propiedades de los BVS a largo plazo. Sin embargo, la notable cantidad de datos de exploraciones de imagen obtenida contrasta con el número reducido y fragmentado de pacientes cuidadosamente escogidos de que se dispone para el seguimiento. Además, la relación entre los resultados clínicos y los parámetros indirectos de imagen intravascular de los BVS aún no se ha demostrado.

¿Se traducirán todos los efectos tardíos presuntos y establecidos de los BVS en un menor número de eventos isquémicos? Esta es la respuesta que los cardiólogos intervencionistas escépticos están buscando, y si las promesas de los BVS llegarán a ser realidad es un gran interrogante para los próximos años. El tratamiento de restauración vascular es una tierra prometida en la que ahora todo parece idílico. El seguimiento a largo plazo de estudios aleatorizados grandes de comparación con los mejores *stents* metálicos farmacocativos de su clase determinará si este sueño continúa o termina de forma abrupta.

CONFLICTO DE INTERESES

D. Capodanno ha recibido honorarios por su trabajo como ponente por parte de Abbott Vascular.

BIBLIOGRAFÍA

- Iqbal J, Onuma Y, Ormiston J, Abizaid A, Waksman R, Serruys P. Bioresorbable scaffolds: rationale, current status, challenges, and future. *Eur Heart J*. 2014;35:765–76.
- Tamburino C, Latib A, van Geuns RJ, Sabate M, Mehilli J, Gori T, et al. Contemporary practice and technical aspects in coronary intervention with bioresorbable scaffolds: a European perspective. *EuroIntervention*. 2015;11:45–52.
- Kimura T, Kozuma K, Tanabe K, Nakamura S, Yamane M, Muramatsu T, et al. A randomized trial evaluating everolimus-eluting Absorb bioresorbable scaffolds vs. everolimus-eluting metallic stents in patients with coronary artery disease: ABSORB Japan. *Eur Heart J*. 2015 [Epub ahead of print] doi: <http://dx.doi.org/10.1093/eurheartj/ehv435>
- Serruys PW, Chevalier B, Dudek D, Cequier A, Carrie D, Iniguez A, et al. A bioresorbable everolimus-eluting scaffold versus a metallic everolimus-eluting stent for ischaemic heart disease caused by de-novo native coronary artery lesions (ABSORB II): an interim 1-year analysis of clinical and procedural secondary outcomes from a randomised controlled trial. *Lancet*. 2015;385:43–54.
- Ellis SG, Kareiakes DJ, Metzger DC, Caputo RP, Rizik DG, Teirstein PS, et al. Everolimus-eluting bioresorbable scaffolds for coronary artery disease. *N Engl J Med*. 2015 Oct 12 [Epub ahead of print] doi: <http://dx.doi.org/10.1056/NEJMoa1509038>
- Gao RL, Yang Y, Han Y, Huo Y, Chen J, Yu B, et al. Bioresorbable vascular scaffolds versus metallic stents in patients with coronary artery disease: ABSORB China trial. *J Am Coll Cardiol*. 2015 Oct 12 [Epub ahead of print] doi: <http://dx.doi.org/10.1016/j.jacc.2015.09.054>.
- Ormiston JA, Serruys PW, Regar E, Dudek D, Thuesen L, Webster MW, et al. A bioabsorbable everolimus-eluting coronary stent system for patients with single de-novo coronary artery lesions (ABSORB): a prospective open-label trial. *Lancet*. 2008;371:899–907.
- Simsek C, Karanasos A, Magro M, Garcia-Garcia HM, Onuma Y, Regar E, et al. Long-term invasive follow-up of the everolimus-eluting bioresorbable vascular scaffold: five-year results of multiple invasive imaging modalities. *EuroIntervention*. 2014 [Epub ahead of print] doi: http://dx.doi.org/10.4244/EIJY14M10_12
- Zhang YJ, Iqbal J, Nakatani S, Bourantas CV, Campos CM, Ishibashi Y, et al. Scaffold and edge vascular response following implantation of everolimus-eluting bioresorbable vascular scaffold: a 3-year serial optical coherence tomography study. *JACC Cardiovascular Interventions*. 2014;7:1361–9.
- Campos CM, Garcia-Garcia HM, Muramatsu T, de Araujo Gonçalves P, Onuma Y, Dudek D. Efecto del armazón bioabsorbible liberador de everolimus en la aterosclerosis coronaria. *Rev Esp Cardiol*. 2016;69:109–16.
- Wykrzykowska JJ, Mintz GS, Garcia-Garcia HM, Maehara A, Fahy M, Xu K, et al. Longitudinal distribution of plaque burden and necrotic core-rich plaques in nonculprit lesions of patients presenting with acute coronary syndromes. *JACC Cardiovasc Imaging*. 2012;5:S10–8.
- Golinvaux N, Maehara A, Mintz GS, Lansky AJ, McPherson J, Farhat N, et al. An intravascular ultrasound appraisal of atherosclerotic plaque distribution in diseased coronary arteries. *Am Heart J*. 2012;163:624–31.
- Ormiston JA, Serruys PW, Onuma Y, van Geuns RJ, de Bruyne B, Dudek D, et al. First serial assessment at 6 months and 2 years of the second generation of absorb everolimus-eluting bioresorbable vascular scaffold: a multi-imaging modality study. *Circ Cardiovasc Interv*. 2012;5:620–32.
- Bourantas CV, Serruys PW, Nakatani S, Zhang YJ, Farooq V, Diletti R, et al. Bioresorbable vascular scaffold treatment induces the formation of neointimal cap that seals the underlying plaque without compromising the luminal dimensions: a concept based on serial optical coherence tomography data. *EuroIntervention*. 2014 [Epub ahead of print] doi: http://dx.doi.org/10.4244/EIJY14M10_06
- Garcia-Garcia HM, Serruys PW, Campos CM, Onuma Y. Differential impact of five coronary devices on plaque size: insights from the ABSORB and SPIRIT trials. *Int J Cardiol*. 2014;175:441–5.
- Mueller MA, Beutner F, Teupser D, Ceglarek U, Thiery J. Prevention of atherosclerosis by the mTOR inhibitor everolimus in LDLR^{-/-} mice despite severe hypercholesterolemia. *Atherosclerosis*. 2008;198:39–48.