

Imagen en cardiología

Interrupción aórtica en adulto e infarto de miocardio



Interrupted Aortic Arch in an Adult and Myocardial Infarction

Pedro Miguel Mendoza Díaz^{a,*}, Magali Herrera Gomar^b y Jessica Rojano Castillo^b

^a Unidad de Terapia Intermedia Cardiológica, Fundación Clínica Médica Sur, México DF, México

^b Servicio de Ecocardiografía, Fundación Clínica Médica Sur, México DF, México

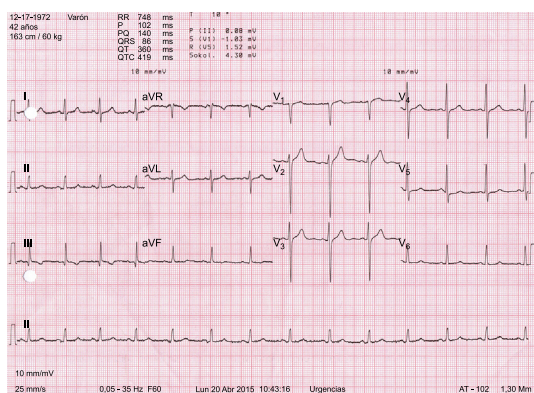


Figura 1.

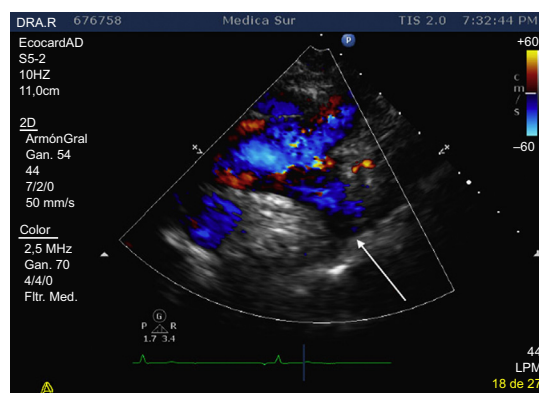


Figura 2.

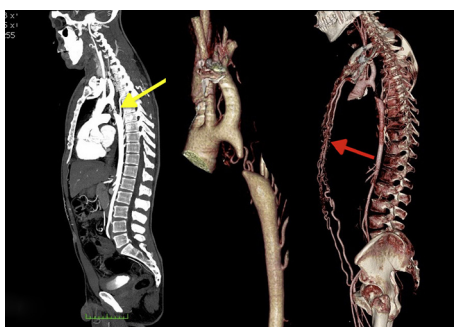


Figura 3.

Varón de 42 años de edad, con hipertensión arterial previa (190/100 mmHg), acudió al servicio de urgencias por dolor precordial opresivo, irradiado a cuello y hombro izquierdo. El electrocardiograma inicial mostró ritmo sinusal, sin signos de isquemia, infarto o hipertrofia ventricular izquierda (índice de Sokolow Lyon, 25 mm; criterio de voltaje de Cornell, 2,5 mV) (figura 1); la troponina I cardiaca estaba elevada (1,47 ng/ml). El ecocardiograma transtorácico, movilidad y función ventricular izquierda normales, hipertrofia ventricular izquierda ligera, válvula aórtica bivalva, sin datos de estenosis y/o insuficiencia. El Doppler color (plano supraesternal) evidenció interrupción del flujo sanguíneo a nivel del arco aórtico, distal a la emergencia de la arteria subclavia izquierda (figura 2, flecha). La angiogramografía de aorta corroboró interrupción del arco aórtico distal a la emergencia de la arteria subclavia izquierda (figura 3, flecha amarilla).

La interrupción del arco aórtico es una anomalía congénita cardíaca rara (< 1%) y se trata de una interrupción luminal completa entre la aorta ascendente y la descendente. En el adulto, el tipo A ocurre después de la arteria subclavia izquierda (79%); el tipo B, entre la arteria carótida y la subclavia izquierda (16%), y el tipo C, entre la arteria innominada y la arteria carótida izquierda (3%). El tipo A puede formar circulación colateral adecuada que disminuye los síntomas graves y explica por qué pueden alcanzar la edad adulta. El tipo A puede representar un estado final de una coartación aórtica progresiva con formación de circulación colateral importante, como se demostró en este paciente (figura 3, flecha roja).

* Autor para correspondencia:
 Correo electrónico: pedromiguel_mendoza@yahoo.com.mx (P.M. Mendoza Díaz).
 On-line el 15 de septiembre de 2015

Full English text available from: www.revespcardiol.org/en