

Imagen en cardiología

Marcapasos sin cables tras hematoma complicado



Leadless Pacemaker After Complicated Hematoma

Marta Pachón, Alberto Puchol y Miguel A. Arias*

Unidad de Arritmias y Electrofisiología Cardíaca, Servicio de Cardiología, Hospital Virgen de la Salud, Toledo, España

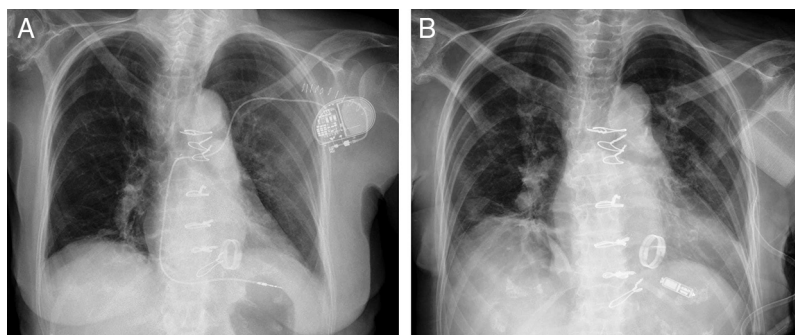


Figura.

En pacientes portadores de prótesis mecánicas, la necesidad de anticoagulación permanente con antagonistas de la vitamina K, cuyo mantenimiento en valores terapéuticos es errático con mucha frecuencia, aumenta de forma considerable el riesgo de hematomas de la bolsa del generador cuando se implantan dispositivos cardíacos electrónicos.

Se presenta el caso de una mujer de 80 años de edad, con antecedente de cardiopatía valvular reumática de años de evolución y portadora de una prótesis mitral mecánica, a quien se implantó subcutáneamente en la zona prepectoral izquierda un sistema de marcapasos con un cable de fijación activa en el ápex del ventrículo derecho, por fibrilación auricular con mal control de la respuesta ventricular (figura A). La paciente presentó un hematoma a tensión de la bolsa varios días después del implante, con apertura de esta. Se le determinó una razón internacional normalizada (INR) de 5. Se extrajo el sistema completo y se dejó un drenaje durante varios días (figura B). Al retirarlo y cerrar la herida, se produjo de nuevo un hematoma a tensión que requirió otra evacuación quirúrgica y la colocación de un sistema de vacío. Para evitar la misma complicación con la colocación de un nuevo sistema de marcapasos por el lado derecho, se implantó un marcapasos transcatéter sin cables Micra™ (Medtronic) por vía venosa femoral derecha en el septo apical del ventrículo derecho, sin incidencias (figura B), y se obtuvieron unos adecuados parámetros de detección y de estimulación, sin incidencias posteriores. El implante se realizó bajo tratamiento ininterrumpido con acenocumarol, con una INR de 2,8. Pese al gran calibre del introductor necesario para realizar el implante por vía femoral (27F) y a haberse mantenido la anticoagulación, la hemostasia se realizó mediante una sutura subcutánea en figura en ocho, con excelente resultado, sin aparición de hematoma ni de otras complicaciones. Los marcapasos sin cables son una nueva tecnología desarrollada para evitar complicaciones relacionadas tanto con la herida quirúrgica y la bolsa del generador como con los cables transvenosos endocárdicos.

* Autor para correspondencia:
Correo electrónico: maapalomares@secardiologia.es (M.A. Arias).
On-line el 10 de febrero de 2016

Full English text available from: www.revespcardiol.org/en