

Imagen en cardiología

## Oclusión iatrogénica de arteria circunfleja: imagen intracoronaria



### Iatrogenic Occlusion of the Circumflex Artery: Intracoronary Image

Juan García-Lara<sup>a,\*</sup>, Javier Lacunza-Ruiz<sup>a</sup> y Sergio Cánovas<sup>b</sup>

<sup>a</sup>Servicio de Cardiología, Hospital Universitario Virgen de la Arrixaca, Murcia, España

<sup>b</sup>Servicio de Cirugía Cardíaca, Hospital Universitario Virgen de la Arrixaca, Murcia, España

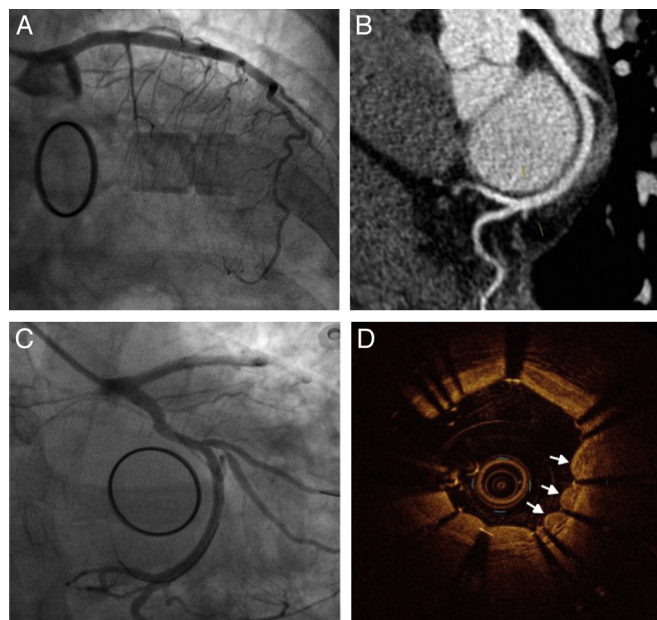


Figura.

Mujer de 51 años estudiada por ictus de arteria cerebral media. Mediante ecocardiografía, se le diagnosticó fibroelastoma papilar de válvula mitral, y se decidió intervenir dicha válvula. Tras resección del fibroelastoma, reconstrucción valvular e implante de anillo, se comprobó por ecografía intraoperatoria la presencia de insuficiencia mitral moderada, y se decidió implantar una prótesis mitral mecánica. En el posoperatorio inmediato, presentó inestabilidad hemodinámica y elevación del ST en I, III y aVL. La coronariografía urgente mostró oclusión de arteria circunfleja (Cx) media (figura A) no presente en la coronariografía prequirúrgica (figura B). Se avanzó una guía y, con llamativa dificultad, se consiguió cruzar con balón la zona de lesión; se predilató a alta presión con balones de 2 y 2,5 mm, con adecuada expansión, pero inmediata retracción elástica. Finalmente se implantó *stent* farmacoactivo de 3 × 28 mm, con buen resultado angiográfico (figura C). Se estudió mediante tomografía de coherencia óptica, que mostró un peculiar aspecto festoneado en torno a los *struts* del *stent* (figura D, flechas) que indicaba compresión extrínseca de la coronaria y confirmaba el diagnóstico de oclusión de Cx por compresión/tracción de sutura quirúrgica.

La Cx discurre junto a la comisura anterolateral y el seno coronario es adyacente al anillo junto al velo posterior mitral, ambos en el surco auriculoventricular. Por ello, el daño de la Cx es posible tras una anuloplastia o sustitución valvular mitral. Se ha descrito más frecuentemente en dominancias izquierdas (como nuestro caso, figura B) o balanceadas, por ser menor la distancia entre al vaso y el anillo.

\* Autor para correspondencia:

Correo electrónico: [jgarciaelara@gmail.com](mailto:jgarciaelara@gmail.com) (J. García-Lara).

On-line el 10 de mayo de 2016