

Cartas científicas

Pericarditis recurrente como presentación en enfermedad de Still del adulto**Recurrent Pericarditis as the Presenting Form of Adult Still's Disease****Sr. Editor:**

Las manifestaciones cardiacas no son infrecuentes en las enfermedades inflamatorias sistémicas. En las ocasiones en que estas afecciones se presentan con clínica cardiaca, generalmente es en forma de pericarditis, que suele ser aguda y recurrente¹. Mostramos un caso clínico de enfermedad de Still del adulto que tuvo como primera manifestación cuadros de pericarditis aguda grave.

Un varón de 33 años acudió a nuestro hospital en abril de 2008 por dolor torácico pericardítico y fiebre de 38 °C. Entre sus antecedentes destacaba el tabaquismo. Desde 1999, se le diagnosticó en repetidas ocasiones pericarditis aguda idiopática, y por ello ha necesitado múltiples ingresos hospitalarios, tratados habitualmente con antiinflamatorios no esteroideos a altas dosis y algún episodio con colchicina. Habitualmente cursaba sin derrame pericárdico o a lo sumo de grado leve. Solía asociar elevación de reactantes de fase aguda y signos electrocardiográficos típicos en las crisis.

Refería cuadro de astenia crónica sin síntomas de índole osteoarticular. Los ruidos cardiacos eran rítmicos y no se auscultaba roce pericárdico. No se detectaron pulso paradójico ni signos congestivos o de deterioro hemodinámico. El electrocardiograma se encontraba en ritmo sinusal a 65 lpm, con signos típicos de pericarditis (figura 1). En la radiografía de tórax no se detectaron infiltrados pulmonares y la silueta cardiaca era de configuración y tamaño normales. La analítica al ingreso demostraba normalidad de enzimas cardiacas y péptido natriurético cerebral; por contra, se detectaba leucocitosis y elevación significativa de la proteína C reactiva, la velocidad de sedimen-

tación, la ferritina y las transaminasas hepáticas. Se estudiaron serologías de virus hepatotropos y de inmunodeficiencia humana, entre otros, y de bacterias atípicas, con resultado negativo. El estudio de autoinmunidad, marcadores tumorales y Mantoux resultaban negativos. Los cultivos seriados en sangre periférica resultaron persistentemente negativos. En el estudio ecocardiográfico inicial, destacó un leve derrame pericárdico. Al cuarto día de ingreso, por empeoramiento de los síntomas, se realizó una nueva ecocardiografía que reveló un derrame grave con signos de deterioro hemodinámico (figura 2A). Se realizó pericardiocentesis urgente con lo que se drenaron 500 ml de material serohemático compatible con exudado (leucocitos, 15.000/ μ l; el 75% de polimorfos nucleares neutrófilos; proteínas, 58 g/l; lactatodeshidrogenasa, 2.286 UI/l; pH 7,41; valores de glucosa y adenosina deaminasa dentro de la normalidad, y cultivo bacteriológico y tinción de Ziehl, negativos, sin otros hallazgos de interés en el estudio citológico y bioquímico).

Posteriormente presentó fiebre en picos, uno de estos coincidente con taquipnea, disnea intensa y desaturación arterial. El estudio ecocardiográfico urgente descartó recurrencia del derrame pericárdico, pero sirvió de diagnóstico de derrame pleural derecho masivo (figura 2B) que requirió toracocentesis urgente. Se drenaron en total 2.000 ml de líquido serohemático, también con características de exudado. Se realizó tomografía computarizada toracoabdominal pelviana, con el objeto de descartar enfermedad neoplásica o hemática subyacente, pero no se detectaron alteraciones significativas.

En los días siguientes mostró mejoría, y se le dio el alta en tratamiento con colchicina, ibuprofeno y ácido acetilsalicílico a dosis altas. Dos semanas después, el paciente ingresó de nuevo por cuadro de pericarditis, fiebre de 38 °C, astenia, tos y odinofagia. En el ecocardiograma realizado no se advirtió derrame pericárdico significativo. El paciente mejoró del dolor torácico, si bien comenzó a quejarse de molestias en las caderas y el codo izquierdo. Antes del alta, se le detectó *rash* cutáneo de tipo macular, asalmonado y no pruriginoso.

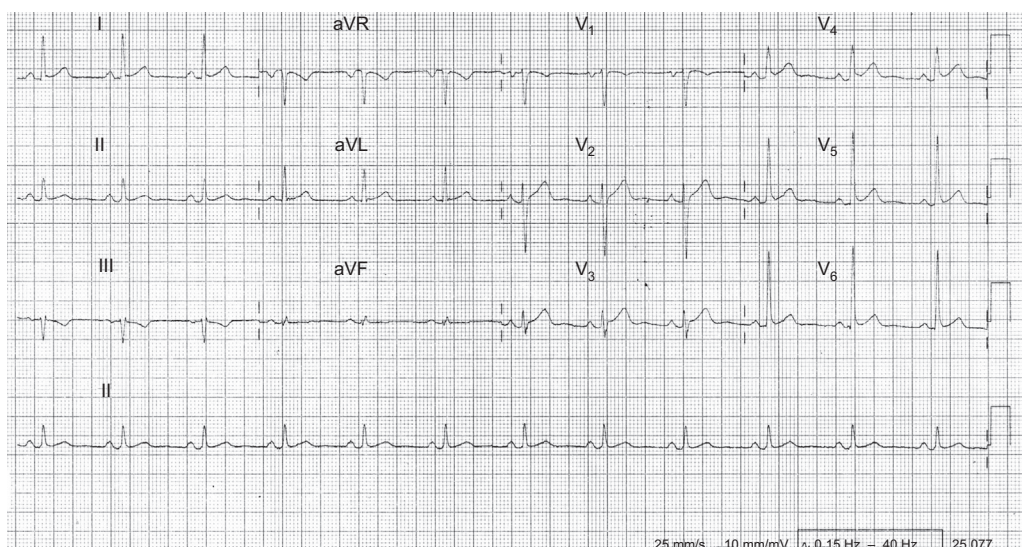


Figura 1. Electrocardiograma: se aprecia descenso del intervalo PR y elevación cóncava del segmento ST en derivaciones I, avL, V₃₋₆.

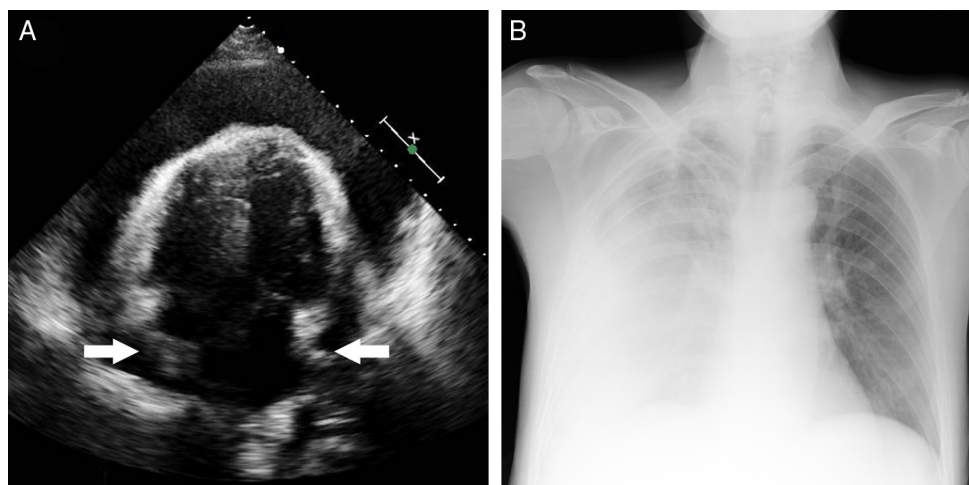


Figura 2. A: ecocardiograma con derrame pericárdico general grave que comprime ambas aurículas (flechas). B: radiografía de tórax con derrame pleural derecho masivo.

Con todo, había alta sospecha de enfermedad inflamatoria sistémica y, tras revisar la literatura disponible, se concluyó que se trataba de un caso de enfermedad de Still del adulto con presentación y evolución tórpida y atípicas. En consecuencia, se decidió iniciar tratamiento con metotrexato.

En el seguimiento, el paciente sufrió recurrencias leves de pericarditis, habitualmente en el contexto de abandono terapéutico no justificado. Debido a ello, se decidió la administración intramuscular de metotrexato; desde entonces, el cumplimiento está asegurado y no ha necesitado nuevos ingresos hospitalarios. Después de casi 8 años desde el diagnóstico, en las revisiones clínicas con ecocardiografía no se han detectado signos de constricción pericárdica u otras complicaciones cardiovasculares.

La enfermedad de Still del adulto es una entidad de origen inflamatorio de etiología desconocida, infrecuente, que afecta fundamentalmente a adultos jóvenes y se caracteriza por cursar con fiebre alta, erupción maculopapular asalmónada evanescente y artritis, asociadas habitualmente a odinofagia, adenopatías, hepatoesplenomegalia y pleuropericarditis, y se diagnostica por exclusión de otros procesos². La pericarditis es la manifestación cardíaca más común y suele ser subclínica hasta en un 50%. Son excepcionales el taponamiento cardíaco, la pericarditis constrictiva o la endocarditis.

No queda bien establecido el tratamiento de esta enfermedad. Un 20-25% de los pacientes responden al tratamiento con salicilatos a altas dosis, por lo que debe ser el primer escalón terapéutico. En los casos con daño grave, se utilizan los glucocorticoides (un 50-70% de los casos). Sin embargo, en el contexto de la pericarditis, su utilización se ha asociado de manera independiente al riesgo de recurrencias^{3,4}. En aproximadamente un tercio de los casos se necesita agregar metotrexato u otros fármacos modificadores de la enfermedad.

El pronóstico depende del diagnóstico precoz y de la instauración de un tratamiento adecuado.

Así pues, presentamos el caso de 1 paciente con pericarditis de repetición, con un curso inusual y complicado, que ha contribuido a un diagnóstico tardío pero certero, según criterios actuales², de la enfermedad de Still del adulto.

Irina Jara Calabuig^a, Ruth María Sánchez Soriano^b, Tomás Francisco Marco Domingo^c, Cristina Pérez Ortiz^a, Antonio Javier Chamorro Fernández^d y Carlos Israel Chamorro Fernández^{b,*}

^aDepartamento de Medicina Familiar y Comunitaria, Hospital Virgen de los Lirios, Alcoy, Alicante, España

^bDepartamento de Cardiología, Hospital Virgen de los Lirios, Alcoy, Alicante, España

^cDepartamento de Medicina Interna, Hospital Virgen de los Lirios, Alcoy, Alicante, España

^dDepartamento de Medicina Interna, Hospital Universitario de Salamanca, Salamanca, España

* Autor para correspondencia:

Correo electrónico: chamorro_car@gva.es

(C.I. Chamorro Fernández).

On-line el 19 de septiembre de 2016

BIBLIOGRAFÍA

1. Imazio M. Pericardial involvement in systemic inflammatory diseases. *Heart*. 2011;97:1882–1892.
2. García-García G, Fernández-Auzmendi V, Olgado-Ferrero F, Magro-Ledesma D, Sánchez Giral S. Acute miopericarditis as the presenting feature of adult-onset Still's disease. *Reumatol Clin*. 2012;8:31–33.
3. Grupo de Trabajo de la SEC para la guía ESC 2015 sobre el diagnóstico y tratamiento de las enfermedades del pericardio, revisores expertos para la guía ESC 2015 sobre el diagnóstico y tratamiento de las enfermedades del pericardio y Comité de Guías de la SEC. Comentarios a la guía ESC 2015 sobre el diagnóstico y tratamiento de las enfermedades del pericardio. Un informe del Grupo de Trabajo del Comité de Guías de la Sociedad Española de Cardiología. *Rev Esp Cardiol*. 2015;68:1068–1074.
4. Imazio M. Tratamiento de la pericarditis recurrente. *Rev Esp Cardiol*. 2014;67:345–348.

<http://dx.doi.org/10.1016/j.recesp.2016.06.021>
0300-8932/

© 2016 Sociedad Española de Cardiología. Publicado por Elsevier España, S.L.U. Todos los derechos reservados.