

Electro-Reto

Respuesta al ECG de marzo de 2017



Response to ECG, March 2017

Alfonso Macías*, Sara Castaño e Inés Madrazo

Servicio de Cardiología, Hospital General Nuestra Señora del Prado, Talavera de la Reina, Toledo, España

La respuesta correcta es la 3: taquicardia ventricular monomorfa y fibrilación auricular. Se interrogó el dispositivo y se apreció que primero apareció la arritmia auricular a una frecuencia elevada (alrededor de 160 lpm) y posteriormente, la taquicardia ventricular (a 150 lpm), probablemente inducida por la respuesta ventricular taquicárdica. Se realizó una cardioversión eléctrica externa sincronizada, y se consiguió ritmo sinusal con una descarga bifásica de 150 J.

En la tira de ritmo (figura) se aprecian latidos de taquicardia ventricular (*), latidos con diferentes grados de fusión (**) y complejos estrechos de fibrilación auricular (***)

La respuesta 2 no es correcta porque una fibrilación auricular con conducción aberrante no tendría periodos de regularidad y no habría latidos de fusión. La respuesta 4 es incorrecta porque una fibrilación auricular preexcitada por una vía lateral izquierda no sería regular en ocasiones y el QRS entre V₂ y V₄ debería ser predominantemente positivo. La respuesta 1 tampoco es correcta porque la taquicardia ventricular polimorfa presentaría un cambio claro de eje eléctrico a mayor frecuencia.

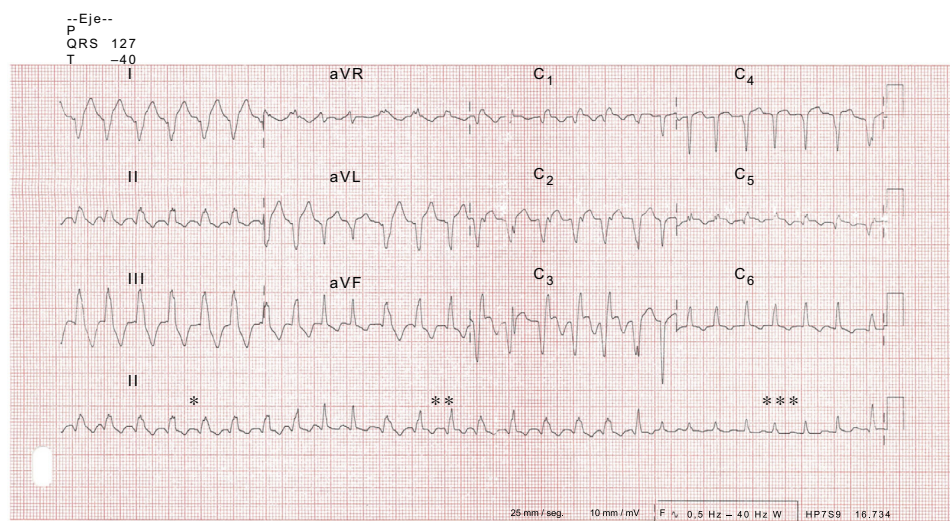


Figura.

VÉASE CONTENIDO RELACIONADO:

<http://dx.doi.org/10.1016/j.recesp.2016.08.012>

* Autor para correspondencia:

Correo electrónico: amacias@sescam.jccm.es (A. Macías).

Full English text available from: www.revespcardiol.org/en

<http://dx.doi.org/10.1016/j.recesp.2016.08.013>

0300-8932/© 2016 Sociedad Española de Cardiología. Publicado por Elsevier España, S.L.U. Todos los derechos reservados.