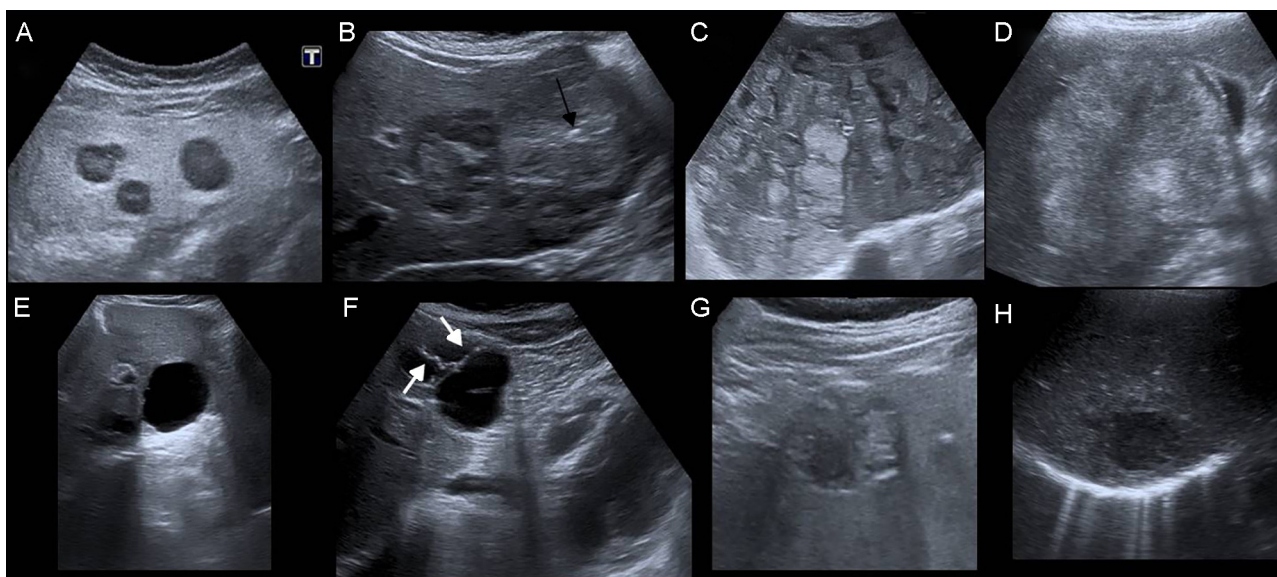

**Figura 2.** Aspecto ecográfico variable de las metástasis. A: hipocogénicas con centro hiperecogénico. B: ecogenicidad heterogénea con zonas de calcificación central (flecha). C y D: predominantemente hiperecogénicas. E: quiste simple. F: quiste complejo con septos (flechas). G: quiste complejo con contenido de ecogenicidad heterogénea y pared parcialmente calcificada (quiste hidatídico). H: absceso.

la vesícula biliar, puede orientar el adecuado manejo del paciente al que realiza una ecocardiografía.

#### MATERIAL SUPLEMENTARIO



Se puede consultar material suplementario a este artículo en su versión electrónica disponible en [doi:10.1016/j.recesp.2016.07.004](https://doi.org/10.1016/j.recesp.2016.07.004).

Susana Martín-Garre

Servicio de Diagnóstico por Imagen, Hospital Clínico San Carlos, Madrid, España

Correo electrónico: [smgarre@gmail.com](mailto:smgarre@gmail.com)

On-line el 9 de agosto de 2016

#### BIBLIOGRAFÍA

1. Rumack CM, Wilson SR, Charboneau JW. *Diagnóstico por Ecografía. Hígado*. 2.ª ed. Madrid: Marbán Libros; 1998:95.
2. Décarie PO, Lepanto L, Billiard JS, et al. Fatty liver deposition and sparing: a pictorial review. *Insights Imaging*. 2011;2: 533-538.
3. Minami Y, Kudo M. Hepatic malignancies: correlation between sonographic findings and pathological features. *World J Radiol*. 2010;2:249-256.
4. Yoshida T, Matsue H, Okazaki N, Yoshino M. Ultrasonographic differentiation of hepatocellular carcinoma from metastatic liver cancer. *J Clin Ultrasound*. 1987;15:431-437.
5. Van Breda Vriesman AC, Engelbrecht MR, Smithuis RH, Puylaert JB. Diffuse gallbladder wall thickening: differential diagnosis. *AJR Am J Roentgenol*. 2007;188: 495-501.

<http://dx.doi.org/10.1016/j.recesp.2016.07.004>

0300-8932/

© 2016 Sociedad Española de Cardiología. Publicado por Elsevier España, S.L.U. Todos los derechos reservados.

#### Taquicardia con QRS ancho tras instilación de atropina tópica oftálmica como primera manifestación de enfermedad de Steinert



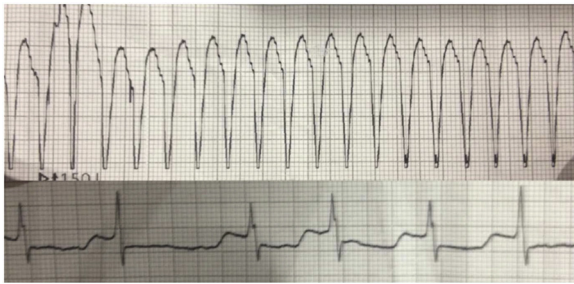
#### Wide QRS Complex Tachycardia After Atropine Eye Drop Instillation as the First Manifestation of Steinert Disease

Sr. Editor:

La distrofia miotónica tipo 1 o enfermedad de Steinert es una enfermedad muscular con afección multisistémica. Se presenta el caso de una paciente que, tras una exploración oftalmológica e instilación de atropina en colirio, sufrió una taquicardia con QRS ancho como primera manifestación de la enfermedad de Steinert.

Mujer de 52 años, colecistectomizada por pancreatitis biliar en seguimiento desde 12 años antes por cataratas y sin otros antecedentes de interés ni tratamiento, sufrió palpitaciones rápidas, mal estado general y dolor torácico tras la instilación de atropina tópica en una revisión oftalmológica. En urgencias se observó

taquicardia monomórfica sostenida con QRS ancho (figura), junto con hipotensión arterial y angina hemodinámica, por lo que se realizó, tras sedación con propofol, cardioversión eléctrica sincronizada con 150 J, que resultó efectiva y motivó el paso a fibrilación auricular y respuesta ventricular controlada, que se revirtió a ritmo sinusal con amiodarona. La paciente presentó elevación máxima de troponina a 15,01 ng/ml (valores normales, < 0,056 ng/ml) y creatinina a 522 U/l (valores normales, 29-192 U/l). Tras estabilizarla en la unidad de cuidados intensivos, en planta de hospitalización se observaron ptosis palpebral bilateral, debilidad muscular, atrofia de los músculos temporales, eminencia tenar e hipotenar y fenómeno miotónico. El electrocardiograma basal mostraba ritmo sinusal a 60 lpm, trastorno de conducción con PR alargado de 210 ms, QRS de 100 ms con desviación izquierda del eje, hemibloqueo anterior de rama izquierda y QT corregido de 490 ms, probablemente en el contexto de isquemia miocárdica por mala tolerancia a la taquicardia y uso de amiodarona, ya que, tras retirarla y pasada la fase aguda, se normalizó. El ecocardiograma y la cardi resonancia no mostraron cardiopatía estructural; la coronariografía demostró coronarias normales y en el



**Figura.** Tira de ritmo en urgencias y tras cardioversión.

Holter no se evidenciaron trastornos del ritmo ni taquiarritmias. Se solicitó un electromiograma, que confirmó los signos de afección miopática y descargas miotónicas de predominio en la musculatura distal. Se la remitió a la unidad de genética, donde se confirmó el diagnóstico de enfermedad de Steinert.

La enfermedad de Steinert es la distrofia miotónica más frecuente, con una prevalencia aproximada de entre 0,5 y 18,1/100.000 habitantes<sup>1</sup>. Es de transmisión autosómica dominante, con fenómeno de anticipación. Se produce por la repetición anormalmente elevada (> 35 repeticiones) del triplete citosina-timina-guanina en la región 13 del brazo largo del cromosoma 19 (19q13)<sup>2</sup>. Los pacientes presentan grados variables de debilidad muscular, además de afección ocular (en forma de cataratas), gastrointestinal y endocrina, entre otras. Las complicaciones respiratorias son las más frecuentes, derivadas de la debilidad faringoesofágica, la debilidad y la miotonía de los músculos respiratorios y anomalías del centro respiratorio.

En el corazón de los pacientes con enfermedad de Steinert aparecen fibrosis, atrofia y cambios degenerativos, sobre todo en el sistema de conducción, que son más frecuentes en la rama izquierda del haz de His<sup>3</sup>. La afección cardíaca más común es los trastornos del ritmo. El bloqueo auriculoventricular es el más frecuente, pues aparece hasta en el 30% de los pacientes. Son raras las arritmias ventriculares, en torno al 5% de los casos, o la disfunción ventricular (1,3%)<sup>4</sup>. En el caso de las arritmias ventriculares, el mecanismo implicado con más frecuencia es la reentrada rama-rama, en ocasiones en el 100% de los pacientes con enfermedad de Steinert y taquicardias ventriculares asociadas<sup>5</sup>. En la reentrada rama-rama, el frente de despolarización usa una de las ramas del haz de His en sentido anterógrado y, desde los ventrículos, la otra en sentido retrógrado para alcanzar de nuevo la bifurcación del haz de His. La forma más frecuente es la de tipo I, en la que la rama derecha se usa en sentido anterógrado y la izquierda, en sentido retrógrado para alcanzar el haz de His; existe un rama-rama tipo II en que el circuito es a la inversa. El mecanismo de reentrada precisa para su instauración de una vía de conducción lenta con periodo refractario corto y otra vía de conducción rápida con periodo refractario más largo. En nuestro caso, la presencia de trastorno de conducción en la

rama izquierda y la modificación de los periodos refractarios de las ramas inducida por la atropina podrían haber creado la situación necesaria para que se estableciera una reentrada entre ambas ramas del haz de His. No obstante, la ausencia de estudio electrofisiológico no permite asegurar que sea el mecanismo causal. No hemos encontrado publicado algo similar al caso que se presenta, si bien se han descrito casos de taquicardia con QRS ancho tras el uso de atropina endovenosa durante la ecocardiografía de estrés con dobutamina<sup>6</sup>. Existe literatura sobre los efectos sistémicos cardíacos que los colirios oftálmicos producen, por lo que, dados lo infrecuente de la taquicardia con QRS ancho en los pacientes con Steinert y su relación temporal con la administración de atropina, pensamos que tuvo relación con su aparición en una paciente con predisposición a ello por su enfermedad de base y el trastorno de conducción en la rama izquierda del haz de His.

Jesús Olmedo Llanes<sup>a,\*</sup>, Raúl López Salguero<sup>b</sup>,  
Antonio Ruiz Serrato<sup>a</sup> y Antonio Cordero Aguilar<sup>b</sup>

<sup>a</sup>Servicio de Medicina Interna, Unidad de Gestión Clínica de Medicina Interna y Especialidades Médicas, Área Sanitaria Norte de Málaga, Antequera, Málaga, España

<sup>b</sup>Servicio de Cardiología, Unidad de Gestión Clínica de Medicina Interna y Especialidades Médicas, Área Sanitaria Norte de Málaga, Antequera, Málaga, España

\* Autor para correspondencia:

Correo electrónico: [jesus.olmedo.sspa@juntadeandalucia.es](mailto:jesus.olmedo.sspa@juntadeandalucia.es)  
(J. Olmedo Llanes).

On-line el 11 de agosto de 2016

## BIBLIOGRAFÍA

1. Theadom A, Rodrigues M, Roxburgh R, et al. Prevalence of muscular dystrophies: a systematic literature review. *Neuroepidemiology*. 2014;43:259-268.
2. Brook JD, McCurrach ME, Harley HG, et al. Molecular basis of myotonic dystrophy: expansion of a trinucleotide (CTG) repeat at the 3' end of a transcript encoding a protein kinase family member. *Cell*. 1992;68:799-808.
3. Nguyen HH, Wolf 3rd JT, Holmes Jr DR, Edwards WD. Pathology of the cardiac conduction system in myotonic dystrophy: a study of 12 cases. *J Am Coll Cardiol*. 1988;11:662-671.
4. Facenda-Lorenzo M, Hernández-Afonso J, Rodríguez-Esteban M, De León-Hernández JC, Grillo-Pérez JJ. Manifestaciones cardíacas en los pacientes con distrofia miotónica tipo 1 seguidos de forma protocolizada en una consulta monográfica. *Rev Esp Cardiol*. 2013;66:193-197.
5. Merino JL, Carmona JR, Fernández-Lozano I, Peinado R, Basterra N, Sobrino JA. Mechanisms of sustained ventricular tachycardia in myotonic dystrophy. *Circulation*. 1998;98:541-546.
6. Fabregat-Andrés O, Ferrando M, Pérez-Boscá L, Payá R. Taquicardia ventricular polimórfica tras la administración de atropina durante una ecocardiografía de esfuerzo. *Rev Esp Cardiol*. 2011;64:433-435.

<http://dx.doi.org/10.1016/j.recesp.2016.07.008>  
0300-8932/

© 2016 Sociedad Española de Cardiología. Publicado por Elsevier España, S.L.U. Todos los derechos reservados.