

Imagen en cardiología

# Ecocardiografía de *speckle tracking* y bloqueo interauricular avanzado



## Speckle-Tracking Echocardiography and Advanced Interatrial Block

Juan Lacalzada-Almeida<sup>a,\*</sup>, Javier García-Niebla<sup>b</sup> y Antonio Bayés-de Luna<sup>c</sup>

<sup>a</sup>Sección de Imagen Cardíaca, Servicio de Cardiología, Complejo Hospitalario Universitario de Canarias, La Laguna, Santa Cruz de Tenerife, España

<sup>b</sup>Centro de Salud Valle del Golfo, Servicios Sanitarios del Área de Salud de El Hierro, Frontera-El Hierro, Santa Cruz de Tenerife, España

<sup>c</sup>Institut Català de Ciències Cardiovasculars, Hospital de la Santa Creu i Sant Pau, Barcelona, España

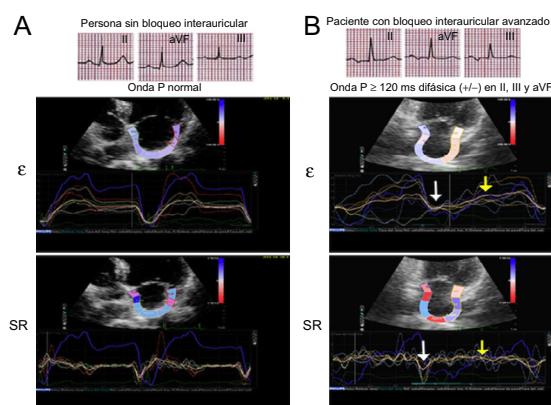


Figura.

Los pacientes con bloqueo interauricular avanzado (BIA-A) tienen una contracción retrasada y anómala de la aurícula izquierda (AI), debida a la activación caudocraneal producida en ella por el BIA-A. Dicho BIA-A es un factor de riesgo de arritmias supraventriculares futuras (síndrome de Bayés).

La ecocardiografía transtorácica (ETT) se utiliza en la valoración anatómica y funcional de la AI. Recientemente se han incorporado a esta evaluación técnicas de ETT con rastreo de marcas, o *speckle tracking* (ST), que permiten valorar deformidad de la pared auricular. Mediante dicha técnica, se han adquirido imágenes apicales de AI y, con un *software* adecuado, se han medido semiautomáticamente la *strain* ( $\epsilon$ ) y la *strain rate* (SR), que genera curvas con el pico sistólico longitudinal de cada segmento de la AI y el medio global.

En las figuras A y B se puede observar el electrocardiograma,  $\epsilon$  y SR de un paciente sin y otro con BIA-A, respectivamente, similares en edad, comorbilidad y hallazgos en la ETT; ninguno presentó arritmias supraventriculares. En el paciente con BIA-A hay disminución de  $\epsilon$  y SR de la AI en fase de contracción (flecha blanca) y de reservorio (flecha amarilla), así como dispersión en la confluencia de los picos de deformidad entre los distintos segmentos auriculares.

Este caso indica que la ETT con ST de AI podría facilitar el conocimiento de los cambios funcionales que se corresponden con los anatómicos, estrechamente relacionados con la fibrosis auricular que sucede en pacientes con BIA-A. Hasta donde sabemos, es la primera vez que se muestran dichas correlaciones electromecánicas entre personas sin y con BIA-A.

Esta figura se muestra a todo color solo en la versión electrónica del artículo.

\* Autor para correspondencia:  
Correo electrónico: [jlacalzada@gmail.com](mailto:jlacalzada@gmail.com) (J. Lacalzada-Almeida).  
On-line el 18 de octubre de 2016

Full English text available from: [www.revespcardiol.org/en](http://www.revespcardiol.org/en)