

Imagen en cardiología

Bloqueo interauricular estimulado en el síndrome de Bayés



Paced Interatrial Block in Bayés' Syndrome

Samantha Britton, Bryce Alexander y Adrian Baranchuk*

Department of Medicine, Queen's University, Kingston, Ontario, Canadá

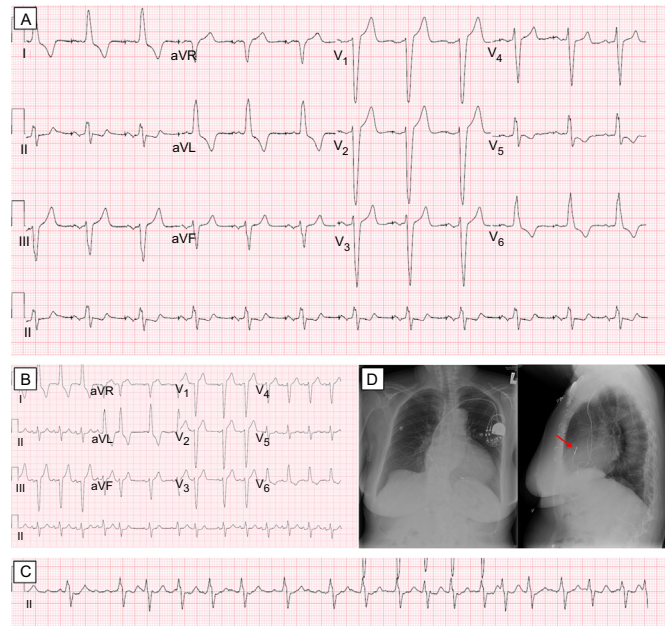


Figura.

Una mujer de 72 años de edad, portadora de un marcapasos bicameral (Assurity DR, St. Jude Medical; Minnesota, Estados Unidos), que se le había implantado a causa de un síndrome taquicardia-bradicardia tras una miectomía practicada por una miocardiopatía hipertrófica obstructiva en 2008, acudió a una visita de seguimiento del dispositivo. Los antecedentes de la paciente incluían una fibrilación auricular (FA) paroxística recurrente que había requerido cardioversión eléctrica, así como hipertensión y un bloqueo de rama izquierda del haz de His. El funcionamiento del marcapasos era principalmente en el modo de marcapasos auricular-sensor ventricular (AP-VS). El electrocardiograma de superficie evidenció un AP-VS con una duración de la onda P de 165 ms y una morfología bifásica (+/-) en las derivaciones inferiores II, III y aVF (figura A) que constituía un bloqueo interauricular avanzado (BIAa) a pesar del marcapasos auricular. Un electrocardiograma en ritmo sinusal sin marcapasos obtenido 6 años antes cumplía también los criterios de un BIAa (duración de la onda P, 131 ms), lo cual indica que este patrón de activación no se veía afectado por el marcapasos auricular (figura B). Entre los antecedentes de la paciente, destacaba una FA paroxística sintomática (figura C). La radiografía de tórax confirmó la posición del electrodo auricular en la orejuela de la aurícula derecha (figura D, flecha). El tratamiento actual de la paciente consiste en rivaroxabán y bisoprolol. La asociación entre el BIAa y la FA paroxística recurrente es diagnóstico de síndrome de Bayés. Este trastorno consiste en una activación caudocraneal anormal de la aurícula izquierda debida a una fibrosis de la región del haz de Bachmann que predispone a los pacientes a la disincronía interauricular y la FA. El síndrome de Bayés se ha identificado en numerosas poblaciones de pacientes, pero su presencia en pacientes portadores de un marcapasos auricular no está suficientemente explorada. Los clínicos deben conocer esta posibilidad, ya que la identificación temprana de este patrón indica la necesidad de una más estrecha vigilancia de la FA y la profilaxis de posibles eventos cardioembólicos.

* Autor para correspondencia:
 Correo electrónico: barancha@kgh.kari.net (A. Baranchuk).
 On-line el 24 de febrero de 2017

Full English text available from: www.revespcardiol.org/en