

Imagen en cardiología

Fusión eco-escopia en el cierre de fugas perivalvulares



Echo-X Ray Fusion in Paravalvular Leak Closure

Manuel Barreiro-Pérez*, Ignacio Cruz-González y Pedro L. Sánchez

Servicio de Cardiología, Complejo Asistencial Universitario de Salamanca (CAUSA), Instituto de Investigación Biosanitaria de Salamanca (IBSAL), Salamanca, España

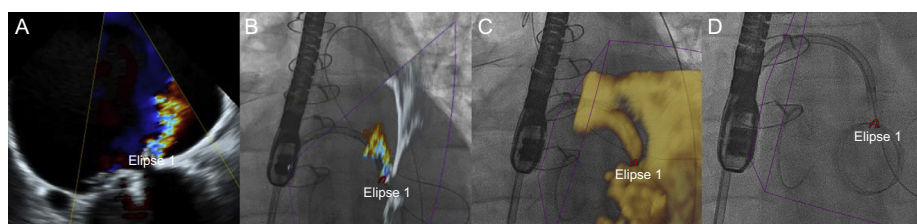


Figura 1.

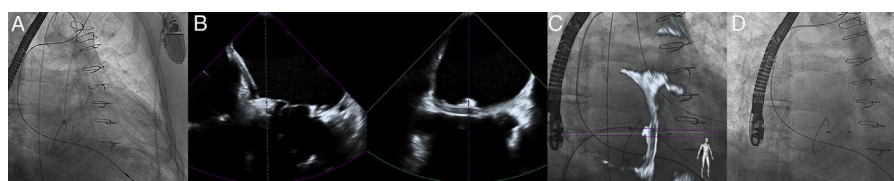


Figura 2.

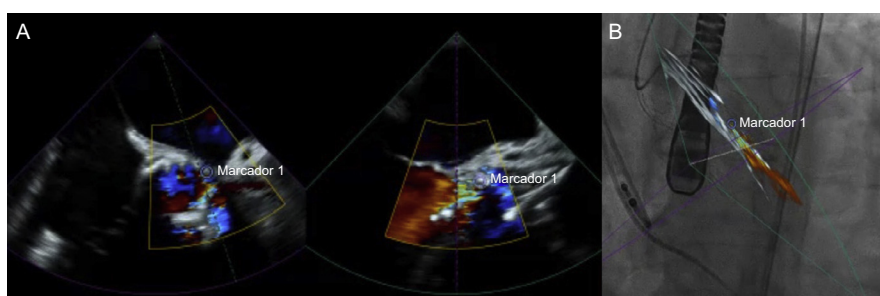


Figura 3.

La presencia de fugas perivalvulares puede condicionar eventos clínicos entre el 1 y el 5% de los pacientes y las indicaciones de cierre más habituales son la insuficiencia cardíaca o la hemólisis. Al disminuir la morbimortalidad de una reintervención, el abordaje percutáneo se ha convertido en la primera opción. La monitorización y coordinación entre ecocardiografía y fluoroscopia se facilita con la utilización de sistemas de fusión en tiempo real (EchoNavigator, Philips). El movimiento del arco de rayos se sincroniza con la sonda transesofágica, lo que permite superponer ambas técnicas. Sobre la pantalla de fluoroscopia se muestra de forma automática el plano ecocardiográfico de 2 o 3 dimensiones según la posición del tubo de rayos X. La fuga perivalvular se localizaría mediante Doppler color (figura 1A y figura 1B), la cual se puede señalar mediante un marcador que aparece sobreimpresionado en la pantalla de fluoroscopia (figura 1C y figura 1D) y mantiene su posición tridimensional independientemente del movimiento del arco de rayos.

Este sistema resulta especialmente útil en casos de mayor complejidad, como el cierre de fuga perivalvular sobre prótesis biológica radiolúcida (figura 2A y figura 2D). El sistema de fusión permite por ejemplo, utilizando ecografía bidimensional ortogonal (X-Plane), ofrecer un plano de referencia al cardiólogo intervencionista en el momento de ajuste y despliegue del dispositivo de cierre (figura 2B y figura 2C). Otro escenario con uso potencial de esta tecnología lo constituyen las fugas perivalvulares residuales tras el implante de prótesis valvulares aórticas percutáneas (figura 3), cuya presencia se relaciona con la supervivencia y el reingreso durante el seguimiento.

* Autor para correspondencia:

Correo electrónico: manuelbarreiroperes@gmail.com (M. Barreiro-Pérez).

On-line el 12 de octubre de 2016

Full English text available from: www.revespcardiol.org/en