

Síndrome compartimental agudo de la mano tras un cateterismo transradial



Acute Compartment Syndrome of the Hand After Transradial Catheterization

Sr. Editor:

La generalización del acceso transradial en cardiología se ha producido por las ventajas demostradas sobre la vía femoral. Aunque la hemostasia se logra fácilmente, la hemorragia a través del punto de punción (PdP) puede ocurrir, lo que produce hematomas y, rara vez, síndromes compartimentales agudos (SCA), entidad grave en ausencia de un tratamiento precoz y apropiado. Se presenta y se comenta un excepcional SCA en la mano (SCA-m) resuelto por primera vez de manera conservadora mediante una maniobra rápida y sencilla.

A una mujer de 82 años con estenosis aórtica grave, se le realizó coronariografía prequirúrgica con punción transradial derecha, en la que se utilizaron un introductor valvulado (Glidesheath 5 F, Terumo) y 5.000 UI de heparina. Se finalizó el procedimiento sin complicaciones comprimiendo el PdP con banda elástica. Inmediatamente apareció una tumefacción que evolucionó rápidamente a un edema importante de la mano. Se intentó comprimir el PdP con banda neumática y después con compresión manual. Tras 5 minutos de intentos fallidos, la paciente refería un intenso dolor, que requirió opioides, y parestesias en la mano afectada. A la exploración se observaba un gran hematoma a tensión, dedos cianóticos y equimóticos, así como la mano en flexión, muy dolorosa a la movilización/extensión (figura 1 A), todo ello compatible con el diagnóstico de SCA-m.

En ese momento se decidió comprimir la arteria radial unos 3-5 cm proximal al PdP (zona libre de hematoma), con lo que se logró detener la progresión, pero persistían el edema a tensión y la ausencia de mejoría de los síntomas. Por este motivo, se decidió empíricamente realizar con bisturí una ampliación del PdP inicial, lo que produjo una salida de sangre a gran presión y no pulsátil (figuras 1B y 1C). Tras 2 minutos de drenaje, los signos y síntomas desaparecieron progresivamente. Se finalizó el procedimiento comprimiendo el PdP (ya sin hematoma) con una banda neumática. La evolución en 3 semanas fue excelente y sin secuelas (figura 2).

El SCA se produce por el aumento de la presión en 1 o varias celdas fasciales que lleva a una disminución de la presión de perfusión e isquemia muscular y nerviosa. Su diagnóstico rápido es vital, ya que, sin un tratamiento precoz, es una entidad grave y

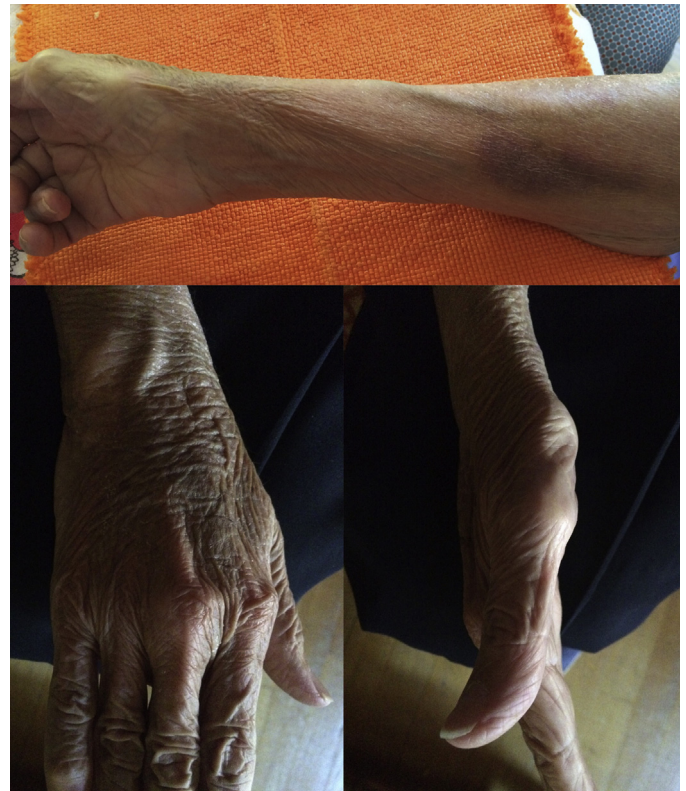

Figura 2. Mano y antebrazo 3 semanas después; práctica resolución del cuadro (persiste ligera equimosis en el antebrazo).

con importantes repercusiones funcionales posteriores. Sus causas «clásicas» son variadas, siendo los traumatismos los más frecuentes.

Su diagnóstico es clínico (las «5P»: dolor [*pain*], pulso ausente, palidez, parestesias y parálisis). El síntoma más común y característico es el dolor intenso, refractario a analgesia y frecuentemente desproporcionado para las lesiones observadas. Los otros síntomas y signos no siempre están presentes y su ausencia no descarta un SCA. El edema es un síntoma precoz y las parestesias y la parálisis son signos tardíos (por isquemia nerviosa). En el SCA-m, la mano está característicamente en flexión, debido al intenso dolor con la movilización/extensión de los dedos. El tratamiento definitivo es la fasciotomía, que se realiza prácticamente siempre. Cuando la clínica es insuficiente o para decidir el momento de realizar la

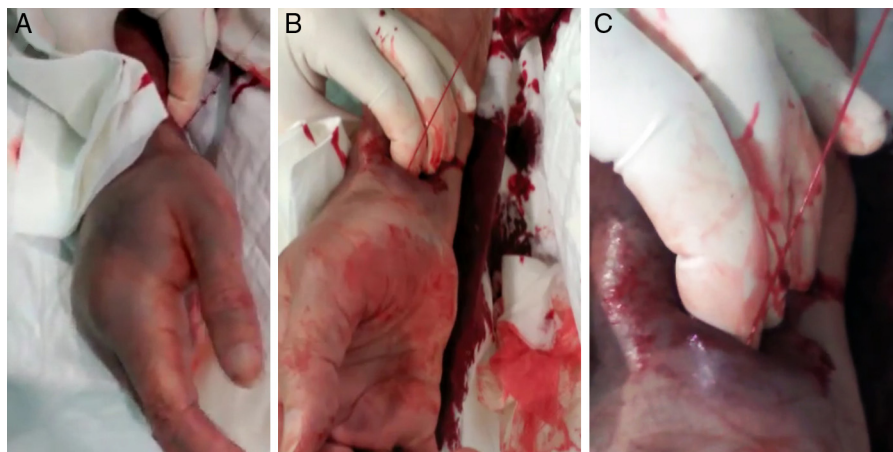


Figura 1. A: mano derecha con signos de un síndrome compartimental. B y C: imagen tras 2 min de compresión manual de la arteria radial. Se aprecia una salida de sangre a presión y no pulsátil (por procedencia del hematoma y no de la arteria radial, que saldría pulsátil).

fasciotomía, se puede utilizar la medición directa de la presión intracompartimental¹.

Los SCA tras cateterismos transradiales se han descrito a nivel del antebrazo. Este presenta 3 compartimentos (anterior, posterior y externo), y el anterior o volar es el afectado, ya que la arteria radial discurre por dicho compartimento. Tiene una incidencia aproximada del 0,125%. La mayoría de las veces se producen por una perforación (por guías o catéteres) de pequeñas arterias del antebrazo proximales al PdP, y la hemorragia se produce en un punto distante del PdP. A diferencia de los SCA «clásicos», si se identifica precozmente, se suele solucionar utilizando un vendaje elástico a tensión o inflando un manguito de presión en el antebrazo afectado². En casos refractarios debería realizarse una fasciotomía. La falta de tratamiento precoz puede llevar a la deformidad crónica denominada contractura isquémica de Volkmann.

Un SCA-m tras un procedimiento transradial es absolutamente excepcional. En nuestra institución es el primer caso de un total de 17.965 procedimientos transradiales, lo que supone una incidencia del 0,005%. La mano tiene 11 compartimentos (tenar, hipotenar, palmar central, aductor y 7 espacios interóseos). El tratamiento «clásico» recomienda retirar los vendajes compresivos y realizar una fasciotomía. En el único caso de SCA-m descrito hasta la fecha, se produjo una laceración de la mano y se resolvió con drenaje y desbridamiento quirúrgico³. Nosotros presentamos un caso excepcional de SCA-m tras un cateterismo transradial resuelto de manera sencilla ampliando el orificio de PdP con bisturí, sin necesidad de cirugía. Pensamos que el SCA-m se produjo no por rotura de la arteria, sino por una mala compresión inicial y el posterior hematoma, que complicó aún más la compresión. También pensamos que, debido al pequeño PdP transradial inicial, la sangre no pudo drenar al exterior y tuvo un drenaje preferente hacia la mano. Por este motivo, si se amplía el orificio de punción de la epidermis y el tejido celular subcutáneo con la simple apertura con bisturí, se facilita la salida de sangre y la resolución total del

SCA. Debido a su sencillez, en el caso excepcional de se desarrolle un SCA-m tras un cateterismo transradial, se podría valorar la implementación de esta maniobra como primera medida antes de indicar una fasciotomía.

Josebe Goirigolzarri-Artaza^a, Raquel Casado-Álvarez^b,
Jaime Benítez-Peyrat^a, Ebrej León-Aliz^a, Javier Goicolea^a
y Arturo García-Touchard^{a,*}

^aUnidad de Cardiología Intervencionista, Hospital Universitario Puerta de Hierro, Majadahonda, Madrid, España

^bServicio de Cardiología, Hospital Universitario Getafe, Getafe, Madrid, España

* Autor para correspondencia:

Correo electrónico: agtouchard@gmail.com (A. García-Touchard).

On-line el 27 de octubre de 2016

BIBLIOGRAFÍA

- Codding JL, Vosbikian MM, Ilyas AM. Acute compartment syndrome of the hand. *J Hand Surg Am.* 2015;40:1213-1216.
- Sanmartín M, Cuevas D, Goicolea J, Ruiz-Salmerón R, Gómez M, Argibay V. Vascular complications associated with radial artery access for cardiac catheterization. *Rev Esp Cardiol.* 2004;57:581-584.
- Song L, Yang SW, Zhou YJ. Severe dorsal hand laceration secondary to compartment syndrome following transradial coronary intervention. *J Interv Cardiol.* 2015;28:612-613.

<http://dx.doi.org/10.1016/j.recesp.2016.09.026>

0300-8932/

© 2016 Sociedad Española de Cardiología. Publicado por Elsevier España, S.L.U. Todos los derechos reservados.

Prevalencia de tumores neuroendocrinos en pacientes con cardiopatías congénitas cianóticas



Prevalence of Neuroendocrine Tumors in Patients With Cyanotic Congenital Heart Disease

Sr. Editor:

El feocromocitoma y el paraganglioma son tumores neuroendocrinos (TN) productores de catecolaminas derivados de las células de la cresta neural, localizados en la médula suprarrenal (90%) o en tejido cromafín extrarrenal (10%). Su prevalencia es del 0,2-0,6% de los adultos hipertensos, el 5% de los incidentalomas adrenales y el 0,05-0,1% en series de autopsias¹. Aunque suelen presentarse como tumores aislados, pueden asociarse a síndromes hereditarios como las neoplasias endocrinas múltiples, la neurofibromatosis o el síndrome de von Hippel Lindau. Además, se han publicado observaciones en forma casos clínicos o pequeñas series que destacan la asociación entre las cardiopatías congénitas (CC) cianóticas (CCC) y los TN². Recientemente, Opotowsky et al³. han descrito el riesgo aumentado de TN en pacientes con CCC de un estudio multicéntrico, en el que se apuntaba al papel de la hipoxia crónica asociada a la susceptibilidad genética como mecanismo patogénico de estos tumores.

Se realizó un análisis retrospectivo de 3.311 adultos con CC, 173 con CCC y 33 con síndrome de Eisenmenger, con un seguimiento de 25 (mediana, 10,5) años en una unidad de

referencia nacional de CC del adulto. Se sometió a todos los pacientes con sospecha de TN a una tomografía computarizada, una gammagrafía con metiliodobenzilguanidina marcada y detección de catecolaminas en orina, en seguimiento por el servicio de endocrinología.

Se identificó un total de 8 TN en 7 pacientes con CCC (4,6%) (tabla 1), el 48,8% varones, con una mediana de edad de 40,0 (19,0-47,0) años. Todos tenían cianosis activa en el momento del diagnóstico (36,0 ± 11,3 años de media), incluido 1 paciente con circulación de Fontan por colaterales venovenosas. De media, la saturación arterial de oxígeno basal fue del 83,4 ± 6,3%; la hemoglobina, 18,1 ± 2,0 g/dl y el hematocrito, del 66,5 ± 7,3%. Se encontraban en situación de Eisenmenger 3 pacientes (el 9,1% de todos los pacientes en situación de Eisenmenger). Al analizar el total de pacientes con CC, incluidas las no cianóticas, se identificó 1 caso de TN más en 1 paciente portador de un drenaje venoso pulmonar anómalo parcial (el 0,2% del total).

Entre los pacientes con CCC, se diagnosticaron 3 casos de feocromocitoma, 2 en la glándula suprarrenal izquierda y 1 en la derecha, y 5 paragangliomas: 3 *glomus* carotídeos (GC) y 2 paragangliomas extrarrenales en el espacio retroperitoneal. Un paciente (14,3%) presentó simultáneamente 1 feocromocitoma y 1 GC. No se detectaron otros síndromes multisistémicos asociados a TN. La forma de presentación fue hipertensión arterial en 3 pacientes con feocromocitoma, dolor abdominal en un paraganglioma retroperitoneal e hipoacusia en 1 GC; el diagnóstico fue casual en 2 pacientes.