

## Imagen en cardiología

# Fusión tomografía computarizada-escopia en cierre de orejuela izquierda



## Computed Tomography-X Ray Fusion in Left Atrial Appendage Closure

Manuel Barreiro-Pérez\*, Ignacio Cruz-González y Pedro L. Sánchez

Servicio de Cardiología, Complejo Asistencial Universitario de Salamanca (CAUSA), Instituto de Investigación Biosanitaria de Salamanca (IBSAL), Salamanca, España

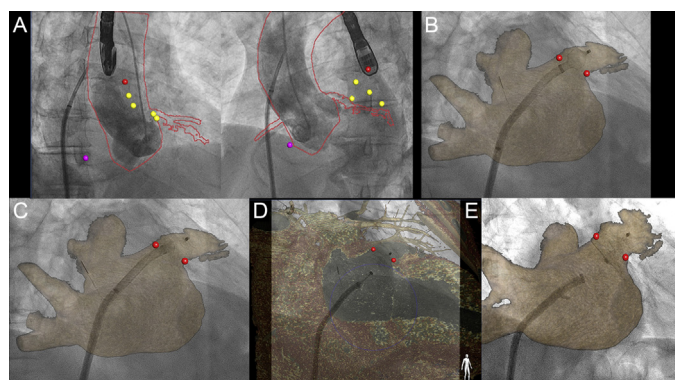


Figura 1.

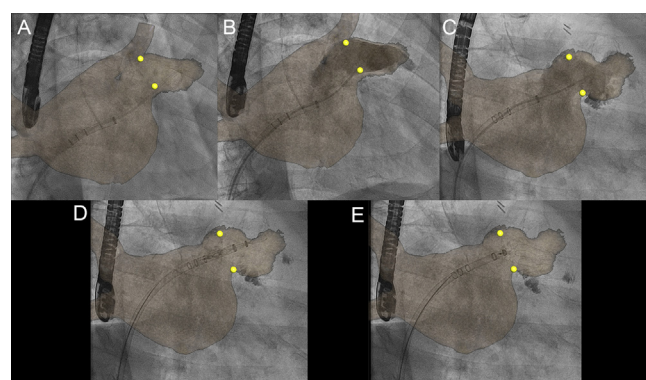


Figura 2.

El cierre percutáneo de la orejuela auricular izquierda es una alternativa para pacientes con fibrilación auricular y alto riesgo hemorrágico o contraindicación para anticoagulación. El procedimiento se realiza guiado por ecografía transesofágica o intracardiaca. Se selecciona el tamaño del dispositivo según las medidas previas o tomadas en el procedimiento de ecografía bidimensional, tridimensional o tomografía computarizada, que tiene especial interés por ser una técnica no invasiva y de mayor resolución espacial. La integración de la tomografía computarizada en la pantalla de fluoroscopia es posible mediante sistemas de fusión (HeartNavigator, Philips). Tras segmentar por cavidades y centrar utilizando 2 proyecciones de aortografía (figura 1A), el movimiento del arco de rayos se sincroniza y permite superponer ambas técnicas. En la figura 1 se muestra el implante de un dispositivo Amulet (St. Jude Medical) desde el comienzo del despliegue (figura 1B), lóbulo (figura 1C), relación con la arteria circunfleja (figura 1D), hasta el resultado final tras la liberación del dispositivo (figura 1E). De modo similar, en la figura 2 se muestran diferentes pasos del implante de un dispositivo Watchman (Boston Scientific), catéter *pig-tail* en el interior de la orejuela auricular izquierda (figura 2A), correlación anatómica con 2 proyecciones de angiografía (figura 2B y figura 2C), inicio del despliegue (figura 2D) y resultado final previo a la liberación (figura 2E). La fusión fluoroscopia-tomografía computarizada se ha empleado en el implante de prótesis valvulares aórticas percutáneas y abordaje apical de cierre de *leaks* o pseudoaneurismas ventriculares. Según nuestro conocimiento, este es el primer caso descrito de su uso en el cierre percutáneo de la orejuela auricular izquierda.

\* Autor para correspondencia:

Correo electrónico: [manuelbarreiroperes@gmail.com](mailto:manuelbarreiroperes@gmail.com) (M. Barreiro-Pérez).

On-line el 16 de enero de 2017

Full English text available from: [www.revespcardiol.org/en](http://www.revespcardiol.org/en)