

tomicina), la paciente sufrió dificultad respiratoria y *shock*. Una nueva ecocardiografía mostró deterioro de la función ventricular (FEVI, 20%) con un patrón de flujo transmitral restrictivo, insuficiencia mitral moderada, insuficiencia tricuspídea leve con elevación leve de la presión arterial pulmonar y un índice cardíaco de 2,0 l/m². Dada la sospecha clínica de una ML aguda recurrente, la probable reversibilidad con la inmunosupresión y teniendo en cuenta la grave situación de la paciente que comprometía su vida, se instauró un tratamiento con ECMO y rituximab (2 dosis de 1 g cada 15 días), que se añadieron al tratamiento empleado.

Tras la aplicación de ECMO y un tratamiento inmunosupresor de alta intensidad, la paciente presentó una mejoría clínica progresiva, con estabilidad hemodinámica. Al cabo de 1 semana se suspendió por completo la dobutamina y se interrumpió el empleo de ECMO, con una recuperación completa de la función ventricular (FEVI, 50%). Se dio de alta a la paciente sin signos de complicaciones derivadas del uso de ECMO y se la trató con hidroxycloerquina (200 mg/día) y prednisona (15 mg/día) como medicación de mantenimiento. Tras 1 año de seguimiento, la paciente seguía estando asintomática.

La ML es una manifestación muy poco frecuente del LES, con una prevalencia que va del 5 al 10%¹. Las manifestaciones clínicas consisten en fiebre e insuficiencia cardíaca congestiva¹. La ML fulminante que se manifiesta en forma de un *shock* cardiogénico se ha descrito solo en un 10% de los casos de la serie de ML más amplia presentada hasta el momento³.

En la práctica clínica diaria, el diagnóstico de la ML constituye un verdadero reto y se basa en una alta sospecha clínica junto con la presencia de biomarcadores cardíacos elevados y signos ecocardiográficos de deterioro de la FEVI. La biopsia endomiocárdica es el patrón de referencia para el diagnóstico, pero su carácter invasivo y su bajo valor predictivo negativo limitan su utilidad⁴. La cardioponancia magnética es una técnica prometedora, pero se necesitarán nuevos estudios para respaldar su utilidad en los pacientes con LES.

Hasta un 70% de los pacientes con ML tienen un buen pronóstico, con recuperación de la función cardíaca en un plazo de días o semanas. Sin embargo, en la fase aguda, un 4-10% de los pacientes fallecen por miocarditis fulminante con un *shock* cardiogénico que no responde al tratamiento médico debido a la reducción grave de la contractilidad ventricular o por arritmias malignas. En esos pacientes, el apoyo circulatorio con dispositivos mecánicos como el ECMO puede desempeñar un papel importante como tratamiento puente para mantener al paciente con vida y aportar el tiempo suficiente para una posible recuperación del miocardio en respuesta al tratamiento inmunosupresor⁵.

El ECMO tiene gran utilidad en la miocarditis fulminante, en comparación con los dispositivos de asistencia ventricular izquierda. Cuando esta grave situación clínica se asocia con arritmias ventriculares, es improbable que los dispositivos de asistencia ventricular izquierda aporten un gasto cardíaco suficiente cuando el ventrículo izquierdo no tiene una función de bombeo eficaz, mientras que el ECMO supera la insuficiencia biventricular.

En el caso de la miocarditis fulminante, en la que se espera una recuperación de la función cardíaca si el paciente sobrevive a la fase aguda de la enfermedad, como ocurre en la ML, los datos de un metanálisis reciente indican una supervivencia favorable a corto y a largo plazo, de tal manera que más de 2 tercios de los pacientes que requieren el empleo de ECMO sobreviven hasta el alta del hospital⁶.

El tratamiento de la ML se basa en el empleo de dosis altas de glucocorticoides combinados con inmunosupresores como la ciclofosfamida por vía intravenosa. Se han descrito casos individuales de un buen resultado empleando inmunoglobulina intravenosa y recambios plasmáticos, y se debe considerar el posible uso de rituximab para los pacientes refractarios¹.

Se presenta el caso de una paciente con LES y ML fulminante, que es una manifestación cardíaca infrecuente pero grave. Este caso resalta la utilidad de un tratamiento puente con ECMO, así como de emplearlo para mejorar los resultados a largo plazo en los pacientes con LES grave.

Raúl Castellanos-Moreira^a, Sebastián Rodríguez-García^a, Teresa López-Sobrino^b, Aina Capdevila^a, Sergio Prieto-González^a y Gerard Espinosa^{a,*}

^aServicio de Enfermedades Autoinmunes, Hospital Clínic, Barcelona, España

^bServicio de Cardiología, Hospital Clínic, Barcelona, España

* Autor para correspondencia:

Correo electrónico: gospino@clinic.cat (G. Espinosa).

On-line el 19 de mayo de 2017

BIBLIOGRAFÍA

1. Miner JJ, Kim AH. Cardiac manifestations of systemic lupus erythematosus. *Rheum Dis Clin North Am*. 2014;40:51-60.
2. Leung MC, Harper RW, Boxall J. Extracorporeal membrane oxygenation in fulminant myocarditis complicating systemic lupus erythematosus. *Med J Aust*. 2002;176:374-375.
3. Du Toit R, Herbst P, van Rensburg A, et al. Clinical features and outcome of lupus myocarditis in the Western Cape. *South Africa Lupus*. 2016. <http://dx.doi.org/10.1177/0961203316651741>.
4. Dominguez F, Kühl U, Pieske B, et al. Update on myocarditis and inflammatory cardiomyopathy: reemergence of endomyocardial biopsy. *Rev Esp Cardiol*. 2016;69:178-187.
5. Gran F, Martínez-Villar M, Soler-Palacín P, et al. Immunosuppressive therapy and interferon- β in acute myocarditis. *Rev Esp Cardiol*. 2016;69:1106-1107.
6. Cheng R, Hachamovitch R, Kittleson M, et al. Clinical outcomes in fulminant myocarditis requiring extracorporeal membrane oxygenation: a weighted meta-analysis of 170 patients. *J Card Fail*. 2014;20:400-406.

<http://dx.doi.org/10.1016/j.revesp.2016.11.048>

0300-8932/

© 2016 Publicado por Elsevier España, S.L.U. en nombre de Sociedad Española de Cardiología.

Complicaciones cardíacas graves por *shabu*: una droga emergente en Europa



Severe Cardiac Complications of Shabu Use: An Emerging Drug in Europe

Sr. Editor:

Existen 3 formas de metanfetamina (*speed*, *base* y *ice*) que difieren en su pureza (el *ice* tiene una pureza del 80%, mientras

que el *speed* tiene una pureza del 10-20%). El *ice* se denomina también *crystal* y se conoce como *shabu* en Filipinas. Se trata de la forma de base libre de metanfetamina¹, y el modo más frecuente de consumirla es fumándola. El *shabu* es una droga emergente en Europa, y se ha descrito un consumo creciente, sobre todo en comunidades del sudeste asiático. El *World Drug Report* de 2016 señaló una tendencia al aumento en el número de incautaciones de metanfetamina desde 2002, que alcanzó un máximo de 108 toneladas en 2014².

Las complicaciones cardiovasculares debidas a la toxicidad cardiaca son en frecuencia la segunda causa de muerte de los consumidores de metanfetaminas; las enfermedades cardiovasculares que conlleva son hipertensión maligna, disección de aorta, infarto de miocardio, hipertensión pulmonar, arritmias malignas debidas a prolongación del intervalo QT³ y miocardiopatía^{4,5}.

Se realizó un estudio prospectivo de consumidores de *shabu* que ingresaron por complicaciones cardiacas en nuestro hospital. Entre enero de 2015 y junio de 2016, se identificó a 5 pacientes. El consumo se detectó en la anamnesis (2 pacientes) o por un análisis de orina positivo (3 pacientes). El análisis de orina se llevó a cabo mediante inmunoanálisis y los resultados se confirmaron mediante cromatografía de gases-espectrometría de masas. El *shabu* puede detectarse en un plazo de 60 h. El equipo de adicciones de nuestro centro llevó a cabo una evaluación de los pacientes sin confirmación por el laboratorio de toxicología.

La mediana de edad de los pacientes era 40,4 ± 10,6 años. Dos de ellos eran de Filipinas. Los 5 pacientes presentaban altas concentraciones séricas de troponina I (tabla 1 del material suplementario). Además, en 4 de los 5 pacientes se observó una prolongación del intervalo QTc (media, 467 ± 15 ms) que se normalizó antes del alta (tabla 2 del material suplementario).

Cuatro pacientes presentaron insuficiencia cardiaca aguda grave a causa de una disfunción ventricular izquierda. El valor medio de la fracción de eyección del ventrículo izquierdo (FEVI) fue del 23,2% ± 3,5%, y la media del diámetro telediastólico del ventrículo izquierdo, 63,0 ± 7,4 mm. En todos los pacientes se observó por cardiorensonancia magnética una miocardiopatía no isquémica. Además, 2 de los 3 pacientes con consumo crónico de *shabu* mostraron un realce tardío de gadolinio con un patrón de focos múltiples en segmentos laterales e inferiores (transmural, subepicárdico y subendocárdico) en 1 paciente y focos en el tabique interventricular en el otro (tabla y figura).

En todos los pacientes se descartaron las causas más frecuentes de miocardiopatía e hipertrofia ventricular izquierda. Se descartaron también las etiologías de hipertensión secundaria. En el paciente con

focos múltiples de realce tardío de gadolinio, se descartó sarcoidosis. Dado que 1 paciente (número 3; tabla) presentaba cambios dinámicos del segmento ST, se realizó con carácter urgente una angiografía coronaria, que no mostró lesiones.

Por último, 1 paciente sin factores de riesgo coronario fue ingresado por una parada cardiaca sufrido fuera del hospital a causa de una fibrilación ventricular. Se llevó a cabo una autopsia forense. Lamentablemente, no se dispone de los resultados.

Solo 2 pacientes regresaron para la visita de seguimiento programada: 1 paciente no presentó mejoría de la FEVI en el seguimiento realizado al año (número 1; tabla), mientras que el otro tuvo una mejoría rápida de la función ventricular izquierda, con FEVI del 50% a los 30 días (número 5; tabla).

Con base en lo indicado por publicaciones previas^{3,5}, se identificaron 3 tipos de miocardiopatía. Se observó miocardiopatía dilatada en el paciente con consumo crónico de *shabu* y abstinencia durante los últimos 2 meses. Se observó un patrón hipertrófico en 2 varones con consumo activo crónico. Por último, la mujer con consumo agudo tuvo un curso clínico que indicaba una miocardiopatía de estrés. La miocardiopatía dilatada podría estar relacionada con una toxicidad cardiaca directa de la metanfetamina, mientras que el mecanismo subyacente a la miocardiopatía hipertrófica podría ser una hipertensión secundaria debida a la activación de los receptores alfa y beta adrenérgicos periféricos^{3,5}. Por último, la miocardiopatía de estrés se ha relacionado con los efectos agudos de las catecolaminas en los receptores adrenérgicos del miocardio⁶. El aumento de troponina en todos los pacientes respalda el mecanismo de toxicidad directa de la metanfetamina en los miocardiocitos, ya que las catecolaminas pueden causar necrosis miocárdica. La lesión miocárdica se puso de manifiesto también por los focos de realce tardío de gadolinio de la cardiorensonancia magnética en 2 pacientes, y se ha descrito anteriormente en pacientes con abuso de cocaína. Tal como se observó en nuestros pacientes, la recuperación temprana de la función del ventrículo izquierdo se describe como infrecuente y asociada con el consumo agudo,

Tabla
Complicaciones cardiacas asociadas al consumo de *shabu*

Paciente	Patrón de consumo de <i>shabu</i>	Factores de riesgo cardiovascular	Forma de presentación	Ecocardiografía	Cardiorensonancia magnética	Arterias coronarias
1 41 años, varón, filipino	Crónico Sin consumo en los últimos 2 meses	Tabaquismo	Edema pulmonar agudo	FEVI, 18% Ventrículo izquierdo con dilatación grave (DIVId, 74 mm)	Miocardiopatía dilatada biventricular no isquémica con disfunción sistólica grave Ausencia de RTG	Angio-TC sin lesiones coronarias significativas
2 38 años, varón, filipino	Crónico Consumo activo < 12 h	Tabaquismo Hipertensión	Insuficiencia cardiaca Crisis hipertensiva	FEVI, 25% Hipertrofia ventricular izquierda concéntrica (tabique, 18 mm) Dilatación ventricular leve (DIVId, 60 mm)	Miocardiopatía no isquémica con disfunción sistólica grave. Hipertrofia ventricular izquierda grave Múltiples focos de RTG	Angiografía coronaria sin lesiones coronarias significativas
3 52 años, varón, español	Crónico Consumo activo < 12 h Consumo de cocaína	Exfumador	Dolor torácico Edema pulmonar agudo	FEVI, 25% Hipertrofia ventricular izquierda concéntrica (tabique, 15 mm) Dilatación ventricular leve (DIVId, 60 mm)	Miocardiopatía no isquémica con disfunción sistólica grave. Hipertrofia concéntrica moderada Focos de RTG en la unión interventricular	Angiografía coronaria sin lesiones
4 47 años, Varón, español	Consumo agudo < 12 h	Sin factores de riesgo	Parada cardiaca por fibrilación ventricular Muerte súbita			
5 24 años, Mujer, española	Consumo agudo < 12 h	Sin factores de riesgo	Shock cardiogénico	FEVI, 25% Dilatación ventricular moderada (DIVId, 58 mm)	Miocardiopatía no isquémica Ausencia de RTG FEVI, 50% en 30 días	

TC: tomografía computarizada; RTG: realce tardío de gadolinio; FEVI: fracción de eyección del ventrículo izquierdo; DIVId: dimensión interna del ventrículo izquierdo en telediástole.

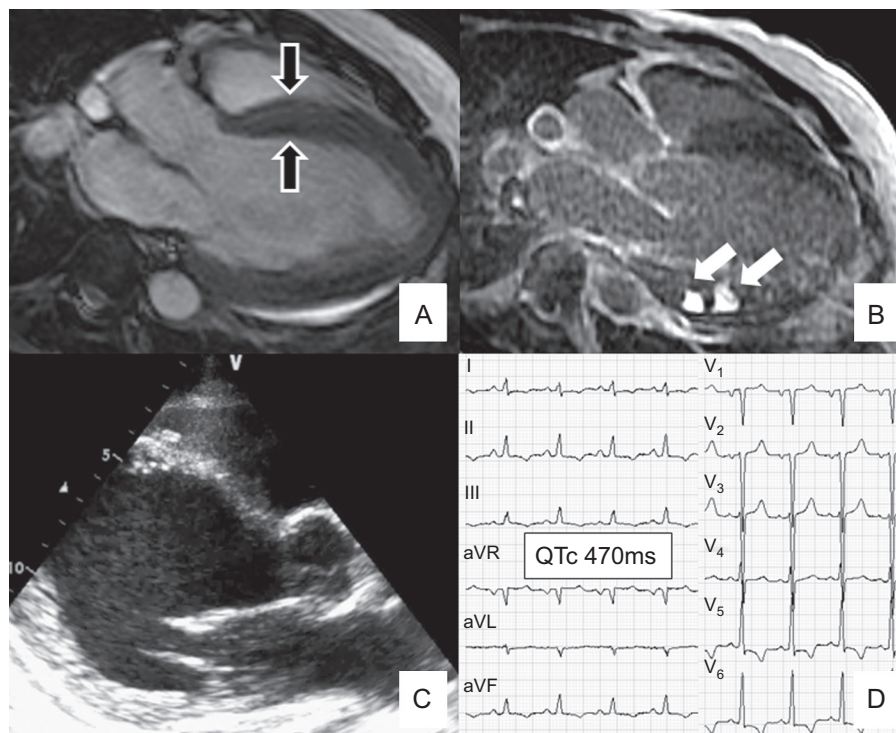


Figura. A y B: paciente número 2 (tabla). A: cardioponancia magnética en la que se observa una hipertrofia concéntrica grave (tabique, 18 mm; flechas negras). B: secuencia de RTG en la que se observan focos de RTG (flechas blancas) en segmentos inferiores. C: resultados ecocardiográficos en el paciente número 1 (tabla); ventrículo izquierdo con dilatación grave (DIVId, 74 mm). Índice de esfericidad diastólica, 70% (normal, 29% ± 6%). D: QTc prolongado (470 ms) (paciente número 2, tabla). DIVId: dimensión interna del ventrículo izquierdo en telediástole; QTc: QT corregido; RTG: realce tardío de gadolinio.

una menor dilatación ventricular izquierda y la presencia de miocardiopatía de estrés⁶.

Dada la gravedad de las complicaciones cardíacas agudas observadas, el tratamiento debe realizarse en una unidad de cuidados cardíacos agudos, prestando especial atención a la monitorización electrocardiográfica (intervalo QT) y el seguimiento ecocardiográfico. Debe aplicarse un tratamiento agresivo de la hipertensión. Los antagonistas beta se administrarán con precaución, dado el posible riesgo de vasoconstricción alfaadrenérgica sin oposición. Se ha recomendado la administración de antagonistas alfa antes de los beta o el uso de carvedilol/labetalol por su doble efecto antagonista alfa y beta⁴.

En conclusión, las complicaciones cardíacas relacionadas con el consumo de *shabu* que se detectaron en nuestro centro fueron agudas y graves y se manifestaron en forma de edema pulmonar, *shock* cardiogénico y muerte súbita. Dado que se trata de una droga emergente, las complicaciones cardíacas relacionadas con la metanfetamina podrían llegar a constituir un problema de salud pública importante en Europa. La identificación precoz de estos pacientes es crucial para aplicar un tratamiento inicial adecuado y prevenir las complicaciones.

MATERIAL SUPLEMENTARIO



Se puede consultar material suplementario a este artículo en su versión electrónica disponible en <http://dx.doi.org/10.1016/j.recesp.2016.11.050>

Margarida Pujol-López, Luis Ortega-Paz, Mercè Roqué y Xavier Bosch*

Servicio de Cardiología, Institut Clínic Cardiovascular, Hospital Clínic, Universidad de Barcelona, Barcelona, España

* Autor para correspondencia:

Correo electrónico: xbosch@clinic.ub.es (X. Bosch).

On-line el 18 de mayo de 2017

BIBLIOGRAFÍA

1. Ministry of Health. *Methamphetamine. Speed and ice: The facts*. Australia: NSW Government; 2014.
2. United Nations Office on Drugs and Crime. *World Drug Report 2016*. New York: United Nations publication, Sales No. E.16.XI.7; 2016.
3. Paratz E, Cunningham N, MacIsaac AI. The cardiac complications of methamphetamines. *Heart Lung Circ*. 2016;25:325-332.
4. Hawley LA, Auten JD, Matteucci MJ, et al. Cardiac complications of adult methamphetamine exposures. *J Emerg Med*. 2013;45:821-827.
5. Kaye S, McKetin R, Dufloy J, et al. Methamphetamine and cardiovascular pathology: a review of the evidence. *Addiction*. 2007;102:1204-1211.
6. Voskoboinik A, Ihle JF, Bloom JE, et al. Methamphetamine-associated cardiomyopathy: patterns and predictors of recovery. *Intern Med J*. 2016;46:723-727.

<http://dx.doi.org/10.1016/j.recesp.2016.11.050>
0300-8932/

© 2016 Sociedad Española de Cardiología. Publicado por Elsevier España, S.L.U. Todos los derechos reservados.