

asistenciales para el tratamiento del *shock* en nuestro país con la intención de centralizar la experiencia y mejorar su pronóstico.

Aitor Uribarri^{a,*}, Ignacio Cruz-González^a, María José Dalmau^b,
María Concepción Rubia-Martín^b, Miriam Ochoa^c
y Pedro L. Sánchez^a

^aServicio de Cardiología, Complejo Asistencial Universitario de Salamanca, Universidad de Salamanca-IBSAL, Salamanca, España

^bServicio de Cirugía Cardíaca, Complejo Asistencial Universitario de Salamanca, Universidad de Salamanca-IBSAL, Salamanca, España

^cUnidad de Cuidados Intensivos, Complejo Asistencial Universitario de Salamanca, Universidad de Salamanca-IBSAL, Salamanca, España

* Autor para correspondencia:

Correo electrónico: auribarrig@gmail.com (A. Uribarri).

On-line el 2 de marzo de 2017

BIBLIOGRAFÍA

1. Abrams D, Combes A, Brodie D. Extracorporeal membrane oxygenation in cardiopulmonary disease in adults. *J Am Coll Cardiol*. 2014;63:2769–2778.
2. Beurtheret S, Mordant P, Paoletti X, et al. Emergency circulatory support in refractory cardiogenic shock patients in remote institutions: a pilot study (the cardiac-RESCUE program). *Eur Heart J*. 2013;34:112–120.
3. Bryner B, Cooley E, Copenhaver W, et al. Two decades' experience with interfacility transport on extracorporeal membrane oxygenation. *Ann Thorac Surg*. 2014;98:1363–1370.
4. Barbaro RP, Odetola FO, Kidwell KM, et al. Association of hospital-level volume of extracorporeal membrane oxygenation cases and mortality. *Am J Respir Crit Care Med*. 2015;191:894–901.
5. Merchan S, Martín Moreiras J, Uribarri A, Lopez J, Reta L, Sánchez PL. Asistencia ventricular con oxigenador de membrana: más allá del tratamiento del *shock* cardiogénico. *Rev Esp Cardiol*. 2015;68:897–898.

<http://dx.doi.org/10.1016/j.recesp.2017.01.011>

0300-8932/

© 2017 Sociedad Española de Cardiología. Publicado por Elsevier España, S.L.U. Todos los derechos reservados.

Shock cardiogénico y taponamiento cardíaco en el contexto de la miopericarditis por influenza A



Cardiogenic Shock and Cardiac Tamponade in the Context of Influenza A Myopericarditis

Sr. Editor:

Las manifestaciones cardíacas del virus de la influenza A no están bien establecidas actualmente. Se estima que el daño miocárdico en la infección por el virus de la gripe A se encuentra en torno al 10% de los casos. Se han indicado en la literatura diversas formas de afección, que van desde cuadros asintomáticos hasta miocarditis aguda¹, síndrome de *tako-tsubo* y taponamiento cardíaco².

Una mujer de 54 años, con antecedentes de diverticulitis y cirrosis biliar primaria, acudió a urgencias por debilidad generalizada y

mialgias, tras haber sufrido la semana previa un cuadro catarral con fiebre (39 °C). La exploración física y su estado hemodinámico eran normales al ingreso. El electrocardiograma inicial mostraba taquicardia sinusal sin alteraciones de la repolarización (figura 1). En la radiografía de tórax destacaba cardiomegalia con signos de sobrecarga hídrica (figura 2A) y en la analítica inicial se observó ligera leucocitosis. El pico enzimático de la troponina T de alta sensibilidad fue de 312 ng/l. Se documentaron valores de proteína C reactiva elevados (15 mg/l) con procalcitonina normal.

Durante su estancia en urgencias, la paciente tuvo una mala evolución clínica, con aparición de insuficiencia respiratoria y acidosis metabólica láctica (ácido láctico, 4,2 mmol/l) asociado a molestias abdominales. Se solicitó tomografía computarizada toracoabdominal por sospecha de cuadro séptico, y se observaron signos de insuficiencia cardíaca congestiva y derrame pericárdico de ligera cuantía (máximo diámetro, 12 mm) (figura 2 B). Se realizó

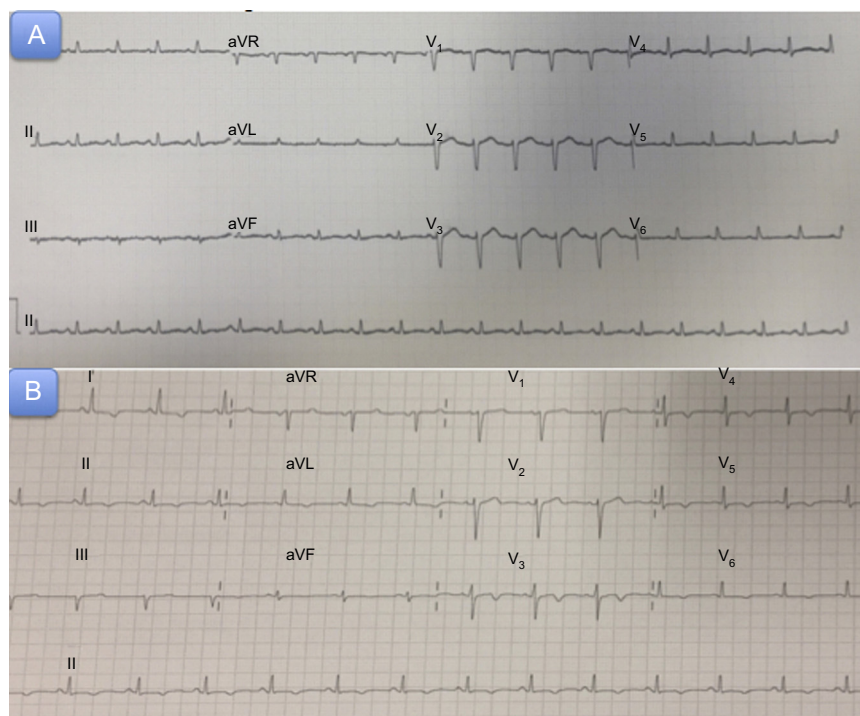

Figura 1. A: electrocardiograma al ingreso. B: electrocardiograma a las 72 h del cuadro agudo.

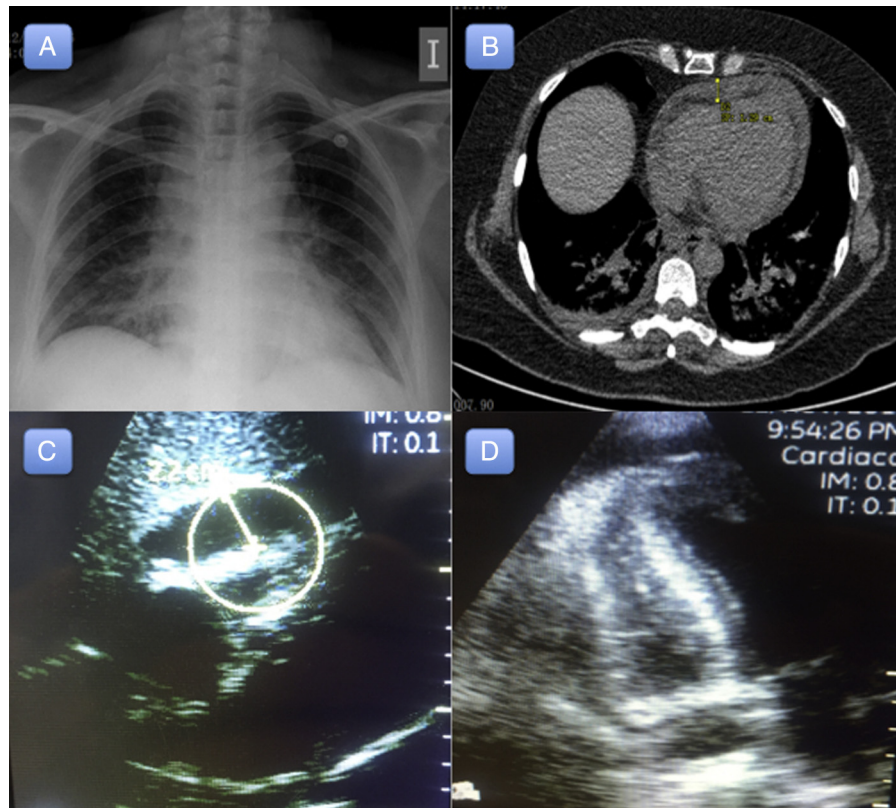


Figura 2. A: radiografía de tórax al ingreso. B: tomografía computarizada de tórax a su llegada. Se observa derrame pericárdico de 12 mm de longitud. C-D: ecocardiograma transtorácico por vía subcostal y apical respectivamente, que muestra un derrame pericárdico grave (22 mm) y signos de taponamiento cardiaco.

ecocardiograma transtorácico, en el que destacaba una moderada disfunción ventricular izquierda (fracción de eyección del 37% por Simpson) y ligero derrame pericárdico. Progresivamente, en horas, la paciente sufrió deterioro hemodinámico franco con posterior evolución a *shock* cardiogénico, y precisó intubación orotraqueal, ventilación mecánica invasiva e inicio de soporte vasoactivo e inotrópico con noradrenalina hasta 0,8 $\mu\text{g}/\text{kg}/\text{min}$ y dobutamina hasta 10 $\mu\text{g}/\text{kg}/\text{min}$. A pesar de estas medidas, persistió el deterioro hemodinámico, con taquicardia en aumento, hipotensión franca e insuficiencia renal aguda oligúrica. Por ello, se realizó nuevo ecocardiograma transtorácico (8 h después del previo), que mostró aumento significativo del derrame pericárdico, que en ese momento ya era de grave cuantía (22 mm) (figura 2C y 2D), y signos ecocardiográficos de taponamiento cardiaco.

Se realizó pericardiocentesis evacuadora urgente, y se extrajeron 300 ml de líquido seroso. Tras dicha intervención, la paciente presentó mejoría inmediata del cuadro hemodinámico, así como una disminución significativa del soporte vasoactivo. Se colocó un catéter de drenaje pericárdico, por el que se extrajo débito abundante (50 ml/h durante las siguientes 4 h). Durante las 24 h posteriores, volvió a presentar deterioro hemodinámico, con mayor hipotensión y acidosis metabólica láctica, por lo que se precisó nuevamente incrementar el soporte con noradrenalina hasta 0,55 $\mu\text{g}/\text{kg}/\text{min}$. Se realizó nuevo ecocardiograma transtorácico, que mostró resolución casi total del derrame pericárdico y persistencia de la disfunción ventricular. El líquido pericárdico fue negativo para cultivos bacterianos, bacilos resistentes a ácido-alcohol y malignidad. Se realizó test de gripe A, que resultó positivo para la cepa H1N3.

El débito total de líquido pericárdico fue en torno a 600 ml. A las 72 h se procedió a retirar el drenaje, tras un ecocardiograma de control que mostró recuperación de la función ventricular y ausencia de derrame pericárdico. Se dio el alta a la paciente en condición estable.

Se presenta el caso de un *shock* cardiogénico y taponamiento cardiaco en contexto de miopericarditis aguda por influenza A H1N3. Las manifestaciones cardiacas del virus de la influenza A son amplias y típicamente ocurren tras 4-9 días de la aparición de los primeros síntomas. Afectan predominantemente al sexo femenino, con gran variabilidad en la edad de presentación³. En general, suelen ser manifestaciones leves⁴. Sin embargo, se han descrito casos de daño cardiaco importante, que van desde la pericarditis aguda hasta la miocarditis fulminante y el taponamiento cardiaco².

En el caso que se presenta, la paciente había tenido síntomas gripales la semana previa a su ingreso. Destaca la aparición de un taponamiento cardiaco y *shock* cardiogénico de rápida instauración (menos de 8 h) en una paciente que ingresó en situación estable con presencia de derrame pericárdico inicialmente de ligera cuantía, pues se drenaron en torno a 500 ml en menos de 3 h tras la pericardiocentesis. No se inició tratamiento con antiinflamatorios por el deterioro de la función renal que presentaba la paciente, que alcanzaba cifras de creatinina de 3,78 mg/dl.

Pueden observarse alteraciones electrocardiográficas en la mitad de los casos con afección por este virus, y además se han descrito arritmias fatales en estos pacientes⁵. Se ha observado en ciertos estudios afección de la contractilidad ventricular en torno a un 70-80% de los casos⁶. Varios casos publicados explican una mayor predisposición al deterioro hemodinámico con derrame pericárdico grave en las afecciones por influenza A.

No hay consenso en cuanto al tratamiento óptimo para el derrame pericárdico por H1N3, pero es de primera elección la pericardiocentesis en caso de deterioro hemodinámico. Aunque no hay evidencia clara, para los pacientes con miocarditis fulminante se recomienda iniciar tratamiento con inhibidores de la neuraminidasa y soporte circulatorio mecánico en caso de considerarse necesario. Asimismo, a pesar de que no está demostrada la clara eficacia con el tratamiento de fármacos antiinflamatorios no esteroideos, y la

colchicina en estos casos, estos podrían prevenir la recurrencia a corto plazo. Se presenta un caso de taponamiento cardiaco en una paciente sin enfermedad cardiaca previa conocida y se destaca la gravedad de las infecciones por el virus de la influenza A, así como su predisposición al derrame pericárdico significativo de rápida instauración y potencial deterioro hemodinámico.

Aridane Cárdenes León^{a,*}, Elena Gallardo Santos^b,
Roland Prada Osorio^b, Marta López Pérez^a
y Pedro Luis Martín Lorenzo^a

^aServicio de Cardiología, Hospital Universitario de Gran Canaria Dr. Negrín, Las Palmas de Gran Canaria, España

^bServicio de Medicina Intensiva, Hospital Universitario de Gran Canaria Dr. Negrín, Las Palmas de Gran Canaria, España

* Autor para correspondencia:
Correo electrónico: aricardenes@gmail.com (A. Cárdenes León).
On-line el 2 de marzo de 2017

BIBLIOGRAFÍA

1. Penela D, Regueiro-Cueva A, Ortiz-Pérez JT, Sitges M. Miocarditis asociada a la gripe A pandémica (H1N1). *Rev Esp Cardiol.* 2010;63:1386–1387.
2. Estabragh ZR, Mamas MA. The cardiovascular manifestations of influenza: a systematic review. *Int J Cardiol.* 2013;167:2397–2403.
3. Mamas MA, Fraser D, Neyses L. Cardiovascular manifestations associated with influenza virus infection. *Int J Cardiol.* 2008;130:304–309.
4. Dominguez F, Kühl U, Pieske B, Garcia-Pavia P, Tschöpe C. Actualización sobre miocarditis y miocardiopatía inflamatoria: el resurgir de la biopsia endomiocárdica. *Rev Esp Cardiol.* 2016;69:178–187.
5. Ison MG, Campbell V, Rembold C, Dent J, Hayden FG. Cardiac findings during uncomplicated acute influenza in ambulatory adults. *Clin Infect Dis.* 2005;40:415–422.
6. Fagnoul D, Pasquier P, Bodson L, Ortiz JA, Vincent JL, De Backer D. Myocardial dysfunction during H1N1 influenza infection. *J Crit Care.* 2013;28:321–327.

<http://dx.doi.org/10.1016/j.recesp.2017.01.019>
0300-8932/

© 2017 Sociedad Española de Cardiología. Publicado por Elsevier España, S.L.U. Todos los derechos reservados.