

Imagen en cardiología

Papel de la PET/angio-TC para evaluar dispositivos intracardiacos



Role of PET/angio-CT in the Evaluation of Intracardiac Devices

Julián Rodríguez-García^{a,*}, María N. Pizzi^{a,b} y Albert Roque^{b,c}

^aServicio de Cardiología, Hospital Universitari Vall d'Hebron, Barcelona, España

^bDepartamento de Medicina, Universitat Autònoma de Barcelona, Barcelona, España

^cServicio de Radiología, Hospital Universitari Vall d'Hebron, Barcelona, España

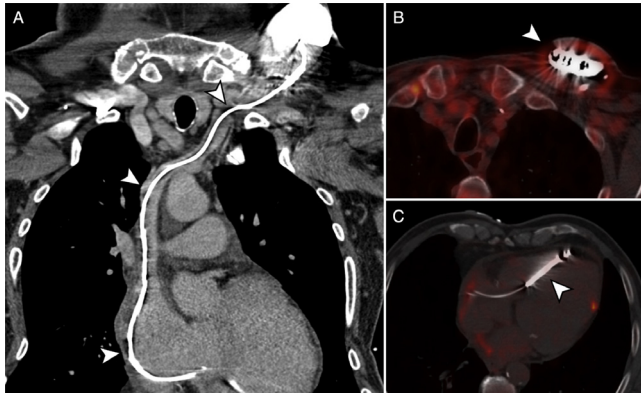


Figura 1.

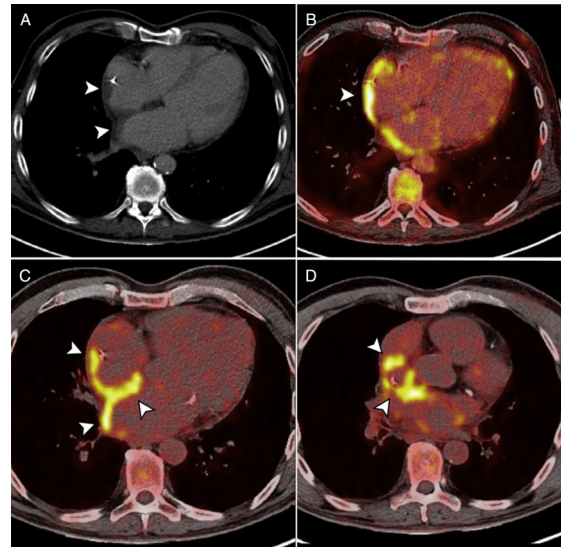


Figura 2.

Varón de 69 años que ingresó por fiebre a las 2 semanas de implantarse un desfibrilador automático como prevención primaria por miocardiopatía isquémica. Presentaba hematoma e inflamación del bolsillo del generador y elevación de reactantes de fase aguda. Un ecocardiograma transesofágico descartó vegetaciones valvulares o asociadas al electrodo del dispositivo. Los cultivos del hematoma y los hemocultivos resultaron negativos. No obstante, el paciente persistía febril y, para completar el diagnóstico, se le realizó una tomografía por emisión de positrones con ¹⁸F-FDG combinada con angiografía por tomografía computarizada cardiaca (PET/angio-TC).

La angio-TC cardiaca sincronizada prospectiva no mostró vegetaciones/trombos en el electrodo (figura 1A, flechas). Las imágenes de fusión anatómico-metabólica descartaron captación patológica del generador o del cable (figura 1B y 1C, flechas), y se observaba un discreto hipermetabolismo homogéneo que rodeaba el generador (figura 1B, flecha), atribuible a cambios posquirúrgicos recientes.

La angio-TC también mostró engrosamiento mural de ambas aurículas y reticulación de la grasa interauricular (figura 2A, flechas). Las imágenes fusionadas mostraban un marcado hipermetabolismo de las paredes auriculares, el septo interauricular, el pericardio y el tejido circundante a la vena cava superior, junto con signos de pericarditis (derrame pericárdico con captaciones focales de ¹⁸F-FDG) (figura 2B-2D, flechas). El diagnóstico final fue síndrome de respuesta inflamatoria tras implante de dispositivo, con pericarditis y afección de la pared auricular y perivascular. Se inició tratamiento antiinflamatorio, que resolvió el cuadro clínico, y se descartó la infección del dispositivo.

El caso ilustra la utilidad de la PET/angio-TC para confirmar o descartar los casos dudosos de infección de dispositivos intracardiacos y aportar diagnósticos alternativos, como el síndrome de respuesta inflamatoria tras el implante.

* Autor para correspondencia:

Correo electrónico: julianrodriguez312@gmail.com (J. Rodríguez-García).

On-line el 26 de abril de 2017

Full English text available from: www.revespcardiol.org/en