

Electro-Reto

ECG de diciembre de 2018

ECG, December 2018



Ana Fernández-Vega^{a,*}, Daniel Enríquez-Vázquez^a y Julián Palacios-Rubio^b

^a Instituto Cardiovascular, Hospital Clínico San Carlos, Madrid, España

^b Unidad de Arritmias, Instituto Cardiovascular, Hospital Clínico San Carlos, Madrid, España

Un varón de 75 años fue remitido a urgencias por clínica de mareo y «mal funcionamiento del marcapasos» tras realizarle el ECG que se muestra en la [figura](#). Tenía antecedentes de fibrilación auricular (FA) permanente y cardiopatía isquémica revascularizada percutáneamente con disfunción sistólica moderada del ventrículo izquierdo. Desde un año antes era portador de marcapasos-resincronizador (MP-TRC) Medtronic en modo VVIR por FA con bloqueo auriculoventricular completo (límite inferior de frecuencia, 70 lpm; frecuencia máxima de seguimiento, 130 lpm; sensado y estimulación bipolar, puerto auricular condenado por FA permanente).

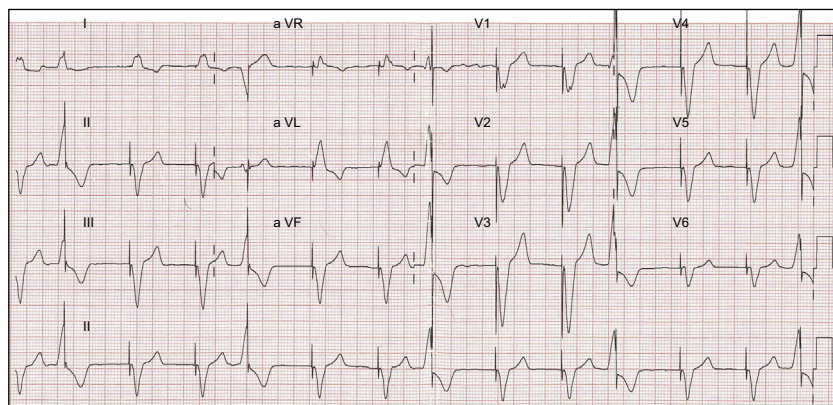


Figura.

Teniendo en cuenta el ECG ([figura](#)), ¿se trata de una disfunción del marcapasos?

1. El MP-TRC funciona perfectamente.
2. Se trata de un defecto de sensado. Probablemente el electrograma intracavitario de la extrasístole ventricular tenga un voltaje menor que la sensibilidad programada.
3. El MP-TRC no tiene defectos de sensado, aunque se debería optimizar la resincronización.
4. El MP-TRC está en reemplazo electivo (ERI), pues funciona solo con estimulación derecha en el límite inferior de frecuencia.

Proponga su resolución a este Electro-Reto en <http://www.revespcardiol.org/es/electroreto/71/12>. La respuesta se publicará en el próximo número (enero de 2019). #RetoECG.

* Autor para correspondencia:
Correo electrónico: afvega@salud.madrid.org (A. Fernández-Vega).
On-line el 16 de abril de 2018

Full English text available from: www.revespcardiol.org/en