

## Electro-Reto

# ECG de mayo de 2019

## ECG, May 2019

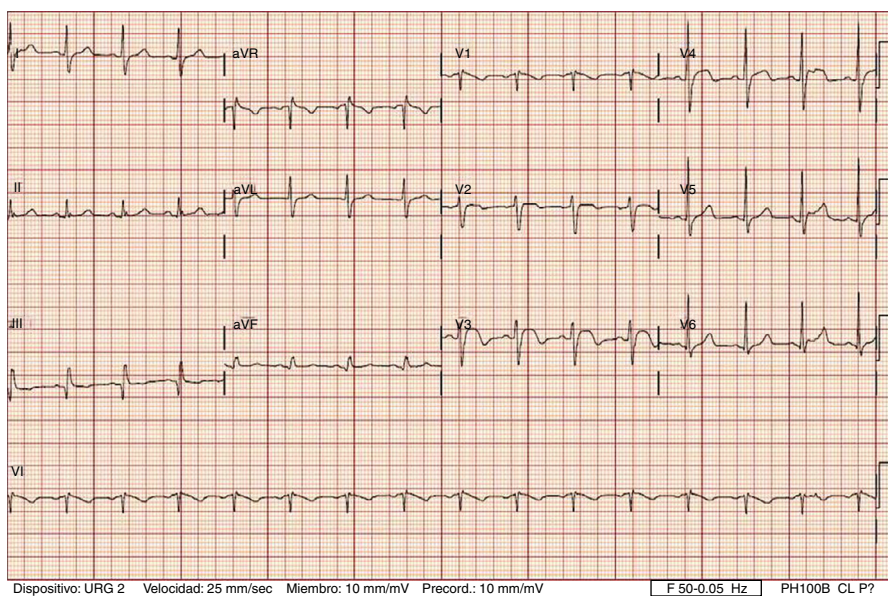
Ana Rivero Monteagudo<sup>a,\*</sup>, Ester Macia Palafox<sup>a</sup> y Marta Tomás Mallebrera<sup>b</sup>

<sup>a</sup> Departamento de Cardiología, Hospital Universitario Fundación Jiménez Díaz, Madrid, España

<sup>b</sup> Departamento de Radiología, Hospital Universitario Fundación Jiménez Díaz, Madrid, España



Se presenta el caso de una paciente de 65 años que acudió al servicio de urgencias por disnea brusca de 12h de evolución. Como antecedente relevante, había tenido un adenocarcinoma metastático de mama, tratado 4 años antes con mastectomía y radioterapia, y en los últimos meses con varias líneas de quimioterapia. En la **figura** se muestra el electrocardiograma obtenido en urgencias. ¿Cuál es el diagnóstico más probable?



**Figura.**

1. Infarto agudo de miocardio por obstrucción de la arteria descendente anterior.
2. Infarto agudo de miocardio aislado del ventrículo derecho.
3. Tromboembolia pulmonar aguda.
4. Infiltración miocárdica por metástasis.

Proponga su resolución a este Electro-Reto en: <http://www.revespcardiol.org/es/electroreto/72/05>. La respuesta se publicará en el próximo número (junio de 2019). #RetoECG.

\* Autor para correspondencia:  
Correo electrónico: [ana.rivero@fjd.es](mailto:ana.rivero@fjd.es) (A. Rivero Monteagudo).

Full English text available from: [www.revespcardiol.org/en](http://www.revespcardiol.org/en)