

IMÁGENES EN CARDIOLOGÍA

Dilatación con balón de una estenosis adquirida del seno coronario

Fernando Benito Bartolomé y Cristina Sánchez Fernández-Bernal

Unidad de Arritmias. Hospital Universitario La Paz. Madrid.

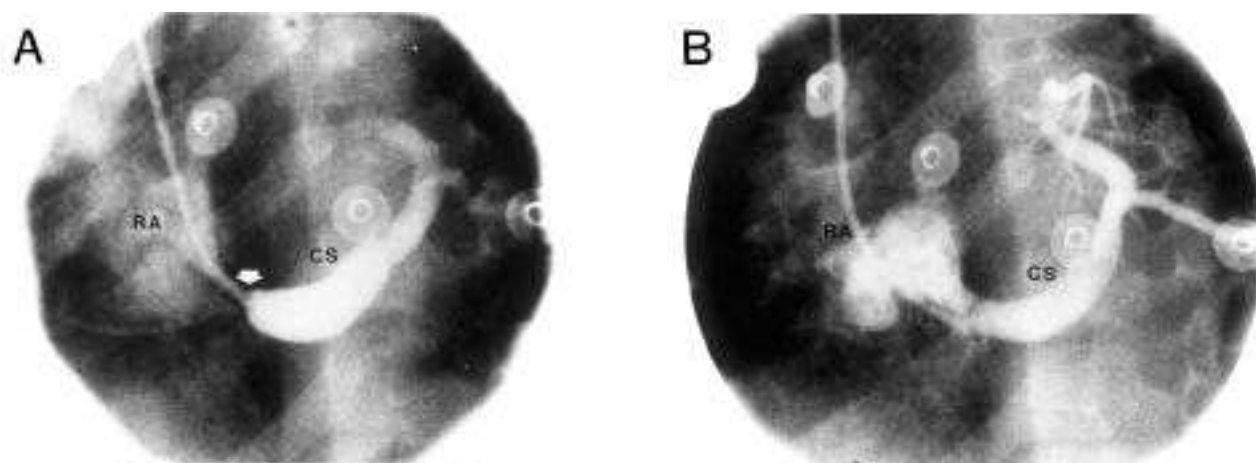


Fig. 1. A: Angiografía retrógrada del seno coronario (CS) en la proyección oblicua anterior izquierda en la que se observa estenosis severa del ostium (flecha) con dilatación postestenótica. B: tras la dilatación con balón se consiguió una buena apertura del ostium, con paso amplio a la aurícula derecha (RA) y desaparición de la dilatación del CS.

A un niño de 4 años de edad con taquicardia supraventricular incesante tipo *Coumel* refractaria al tratamiento antiarrítmico se le practicó ablación mediante radiofrecuencia. Se programaron 60 °C durante 60 s. Se precisaron 3 aplicaciones alrededor del *ostium* del seno coronario para conseguir la ablación de una vía accesoria posteroseptal derecha. Ocho meses después se practicó un segundo procedimiento por recurrencia de la taquicardia. Ante la imposibilidad de introducir el catéter de ablación en el interior del seno corona-

rio, se sospechó la existencia de estenosis severa del ostium. El diagnóstico se confirmó mediante angiografía (fig. 1A), practicándose dilatación con catéter balón 8-2-5 (Cordis®). El estudio angiográfico puso de manifiesto un resultado eficaz de la dilatación (fig. 1B). No hubo complicaciones. Tres meses más tarde se realizó la ablación definitiva de la vía accesoria en el borde superior del *ostium* del seno coronario, no habiendo recurrido la taquicardia 2 años después.

Correspondencia: Dr. F. Benito.
Meléndez Valdés, 22, 5.º B. 28015 Madrid.

(*Rev Esp Cardiol* 2000; 53: 579)