

MÉTODOS

Determinantes de la reserva contráctil en la zona del infarto. Estudio cuantitativo mediante ventriculografía de contraste con dobutamina

Juan Sanchis, Vicente Bodí*, Alberto Berenguer, Luis Insa, Luis Mainar**, Amparo Valls, Francisco J. Chorro, Ricardo Gómez-Aldaraví** y Vicente López Merino

Servicio de Cardiología. Hospital Clínico Universitario. Valencia. *Unidad de Cardiología. Hospital Marina Baixa. Vila-Joiosa. **Unidad de Cardiología. Hospital de Requena. Requena.

Objetivos. El objetivo del presente estudio ha sido relacionar la reserva contráctil en la zona del infarto con la disfunción basal y la estenosis coronaria residual.

Métodos. Se han estudiado 95 pacientes con un primer infarto de miocardio. Se ha efectuado una ventriculografía de contraste basal y tras 7,5 µg/kg/min de dobutamina, y una coronariografía. Mediante el método de la línea central se ha calculado la extensión de la disfunción (porcentaje de cuerdas con disfunción en el territorio de la arteria del infarto) y su severidad máxima (máximo de unidades de desviación estándar [DE] por debajo de la referencia). Se ha cuantificado la reducción de la extensión tras dobutamina.

Resultados. Al incrementarse la severidad de la disfunción, ha disminuido la magnitud de la respuesta a la dobutamina (≤ 2 DE [n = 12] = $33 \pm 19\%$, > 2 DE ≤ 3 DE [n = 20] = $20 \pm 16\%$, > 3 DE ≤ 4 DE [n = 35] = $16 \pm 19\%$, > 4 DE ± 5 DE [n = 15] = $9 \pm 13\%$, > 5 DE [n = 13] = $3 \pm 4\%$, $p = 0,0001$) y el número de pacientes con respuesta significativa ($\geq 15\%$) positiva (≤ 2 DE = 12 [100%], > 2 DE ≤ 3 DE = 11 [55%], > 3 DE ≤ 4 DE = 17 [49%], > 4 DE ≤ 5 DE = 3 [20%], > 5 DE = 0%, $p < 0,0001$). No ha habido diferencias en la mejoría con dobutamina entre los subgrupos con (n = 84) o sin (n = 11) estenosis significativa en la arteria del infarto (18 ± 15 frente a $16 \pm 18\%$), ni entre los subgrupos con arteria permeable (n = 76, $18 \pm 19\%$) u ocluida (n = 19, $11 \pm 11\%$).

Conclusiones. La respuesta a la dobutamina se relaciona con la severidad máxima de la disfunción en la zona del infarto: si su valor es ≤ 2 DE (alta prevalencia de respuestas positivas) o > 5 DE (alta prevalencia de respuestas negativas), el test de la dobutamina no parece indicado. La presencia de estenosis coronaria residual no limita la reserva contráctil ante bajas dosis de dobutamina.

Palabras clave: Hibernación. Aturdimiento miocárdico. Contractilidad miocárdica. Cateterismo cardíaco.

(*Rev Esp Cardiol* 2000; 53: 617-624)

Correspondencia: Dr. J. Sanchis Forés.
Servicio de Cardiología. Hospital Clínico Universitario.
Blasco Ibáñez, 17. 46010 Valencia.
Correo electrónico: jsanchis@jet.es

Recibido el 5 de marzo de 1999.
Aceptado para su publicación el 20 de octubre de 1999.

Determinants of Contractile Reserve in the Infarction Area. A Quantitative Study Using Dobutamine Contrast in Left Ventriculography

Objective. The aim of this study was to relate the contractile reserve in infarction segments to the dysfunction at rest and to the residual coronary stenosis.

Methods. The study group consisted of 95 patients with a first myocardial infarction. Contrast left ventricular at baseline and after dobutamine infusion at 7.5 µg/kg/min and coronary angiograms were performed. The centerline method was used to quantify the extent of dysfunction (percentage of chords with dysfunction in the territory of the infarction artery) and its maximum severity (maximum units of standard deviation [SD] below the normal wall motion reference). Reduction of dysfunction extent with dobutamine was measured.

Results. On increasing baseline dysfunction severity, both the magnitude of the response to dobutamine (≤ 2 SD [n = 12] = $33 \pm 19\%$, > 2 SD ≤ 3 SD [n = 20] = $20 \pm 16\%$, > 3 SD ≤ 4 SD [n = 35] = $16 \pm 19\%$, > 4 SD ± 5 SD [n = 15] = $9 \pm 13\%$, > 5 SD [n = 13] = $3 \pm 4\%$, $p = 0,0001$), and the number of patients with a significant ($\geq 15\%$) positive response (≤ 2 SD = 12 [100%], > 2 SD ≤ 3 SD = 11 [55%], > 3 SD ≤ 4 SD = 17 [49%], > 4 SD ≤ 5 SD = 3 [20%]; > 5 SD = 0%, $p < 0,0001$) decreased. There were no differences in dobutamine improvement among the subgroups with (n = 84) or without (n = 11) significant stenosis in the infarction artery (18 ± 15 vs $16 \pm 18\%$), or between the subgroups with a patent (n = 76, $18 \pm 19\%$) or occluded (n = 19, $11 \pm 11\%$) artery.

Conclusions. Dobutamine response is related to dysfunction severity in the infarction area: when the severity is ≤ 2 (high positive response prevalence) or > 5 (high negative response prevalence), dobutamine testing does not seem indicate. The existence of residual coronary stenosis does not attenuate contractile reserve at low dobutamine doses.

Key words: Hibernation. Myocardial stunning. Myocardial contraction. Cardiac catheterization.

(*Rev Esp Cardiol* 2000; 53: 617-624)

ABREVIATURAS

DE: desviación estándar.

INTRODUCCIÓN

La identificación de miocardio viable después de un infarto agudo de miocardio predice la recuperación de la función ventricular^{1,2} y el riesgo de eventos cardíacos futuros^{3,4}. Entre los diferentes tests de viabilidad miocárdica conocidos⁵, la ecocardiografía con bajas dosis de dobutamina es el más utilizado debido a la sencillez y disponibilidad de la técnica. Mediante la ecocardiografía con dobutamina se analiza la reserva contráctil en la zona del infarto⁶; la mejoría de la contractilidad en respuesta a la dobutamina indica reserva contráctil y sugiere viabilidad miocárdica.

Recientemente, nuestro grupo ha introducido la ventriculografía de contraste con bajas dosis de dobutamina como test de viabilidad miocárdica⁷⁻⁹, demostrando una sensibilidad y especificidad similar a la ecocardiografía para predecir la mejoría funcional tras revascularización⁸. Aunque se trata de un test cruento, se puede realizar en el mismo acto que la coronariografía, imprescindible, por otra parte, para indicar un procedimiento de revascularización. Así, en un mismo acto se pueden evaluar tanto la viabilidad miocárdica como la anatomía coronaria e, incluso, con dicha información, valorar la indicación de angioplastia sobre la arteria relacionada con la zona de disfunción.

Una limitación de los tests de dobutamina es la elevada frecuencia de falsos positivos cuando la disfunción contráctil es ligera, probablemente por el arrastre pasivo de las zonas sanas que rodean a una pequeña zona de necrosis¹⁰. Por otra parte, la existencia de estenosis coronaria podría enmascarar una respuesta positiva a la dobutamina por inducción de isquemia. En el presente trabajo se ha cuantificado la reserva contráctil en la zona del infarto mediante ventriculografía de contraste con dobutamina, y se ha evaluado el estado de la arteria relacionada con el infarto en el mismo cateterismo cardíaco. El objetivo ha sido estudiar el efecto de la magnitud de la disfunción regional basal y de la estenosis coronaria residual sobre la respuesta a la dobutamina.

PACIENTES Y MÉTODOS**Grupo de estudio**

El grupo de estudio estaba constituido por 95 pacientes consecutivos remitidos para cateterismo cardíaco en las fases subaguda o crónica de un primer infarto agudo de miocardio con una disfunción regional significativa, que se consideró significativa si su exten-

sión era $\geq 15\%$ del territorio miocárdico correspondiente a la arteria del infarto⁸. Previo consentimiento informado, en todos los pacientes se efectuó una ventriculografía basal y a continuación una ventriculografía de contraste bajo los efectos de una perfusión con bajas dosis de dobutamina. Una presión telediastólica ventricular izquierda ≥ 35 mmHg antes de la ventriculografía basal fue criterio de exclusión.

El tiempo transcurrido desde el infarto hasta el cateterismo fue de 25 ± 48 días (rango = 7-362 días). En 15 pacientes el infarto tenía más de 1 mes de evolución, y en 3 de ellos más de 6 meses. La edad media era de 59 ± 11 años. La localización del infarto fue anterior en 79 pacientes e inferior en 16. Se administró tratamiento trombolítico en 83 pacientes. Las indicaciones para realizar el cateterismo fueron las siguientes: angina postinfarto en 22 pacientes, depresión de la función ventricular (fracción de eyección $< 45\%$ en el ecocardiograma) o insuficiencia cardíaca franca compensada en 19, prueba de esfuerzo anormal en 27 y cateterismo rutinario postinfarto en 27.

Ventriculografía izquierda

Para la ventriculografía izquierda se inyectaron, a través de un catéter *pigtail*, 40 ml de contraste a 12 ml/s en la proyección oblicua anterior derecha de 30°. Los cálculos de la función ventricular global y regional se efectuaron con el programa incluido en el equipo de rayos X de imagen digital Integris HM 3000 (Philips). La fracción de eyección se determinó por el método de área-longitud. La función regional se cuantificó con el método de la línea central de Sheehan¹¹.

Mediante el método central de la pared se cuantificó la motilidad endocárdica a lo largo de 100 cuerdas construidas perpendicularmente a una línea central, dibujada entre los contornos telediastólico y telesistólico del ventrículo izquierdo en la proyección oblicua anterior derecha. Se calculó la fracción de acortamiento de cada cuerda, cuyo valor fue convertido a unidades de DE del acortamiento normal de cada cuerda derivada de una población de individuos normales de referencia. Se consideró que la motilidad era normal si se encontraba entre 1 DE y -1 DE de la referencia. La función regional se analizó en el territorio de la arteria descendente anterior (cuerdas 10-66) en pacientes con infarto anterior, y en el territorio de la coronaria derecha o circunfleja (cuerdas 50-80) en pacientes con infarto inferior¹¹.

Se cuantificaron la extensión y la severidad de la disfunción contráctil regional^{8,12,13}. La extensión se calculó por el porcentaje de cuerdas con hipocinesia (menos de -1 DE) dentro del territorio correspondiente a la arteria del infarto o área de riesgo (figs. 1 y 2). La severidad de la disfunción se definió en el punto con el máximo de unidades de DE por debajo de la referencia dentro del territorio arterial considerado (figs. 1 y 2). Dado que

Fig. 1. Ventriculografía de contraste basal (izqda.) y tras dobutamina (dcha.). En situación basal, en el territorio de la arteria descendente anterior (desde la cuerda 10 a la 66), el 70% de las cuerdas demuestran una motilidad inferior a -1 DE y son, por tanto, disfuncionantes. La severidad máxima basal de la disfunción es 2,8. Con dobutamina, la extensión de la disfunción se reduce al 21%, lo que constituye una respuesta positiva.

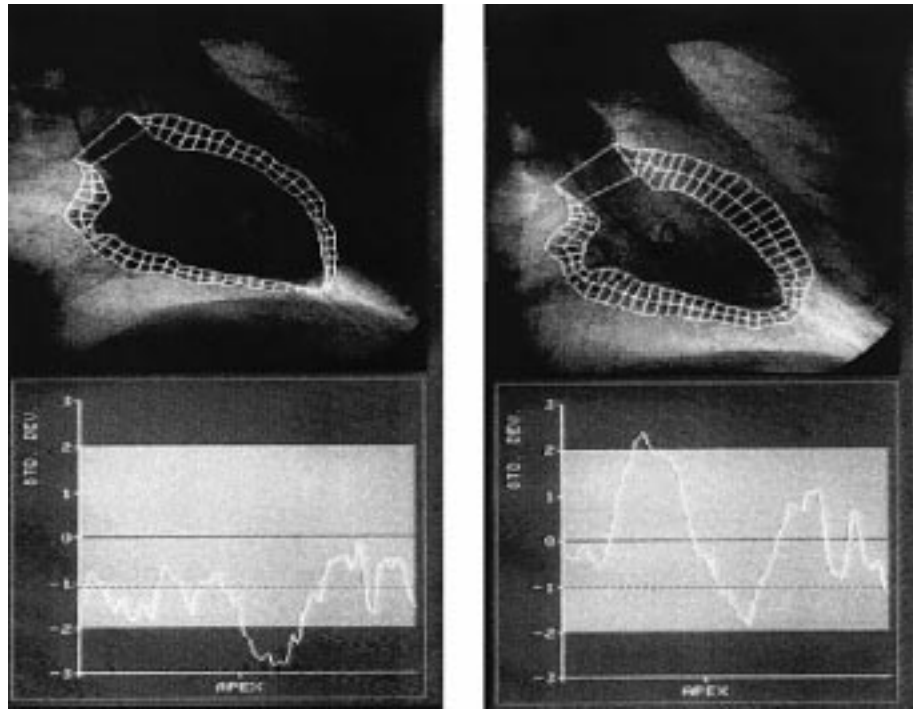
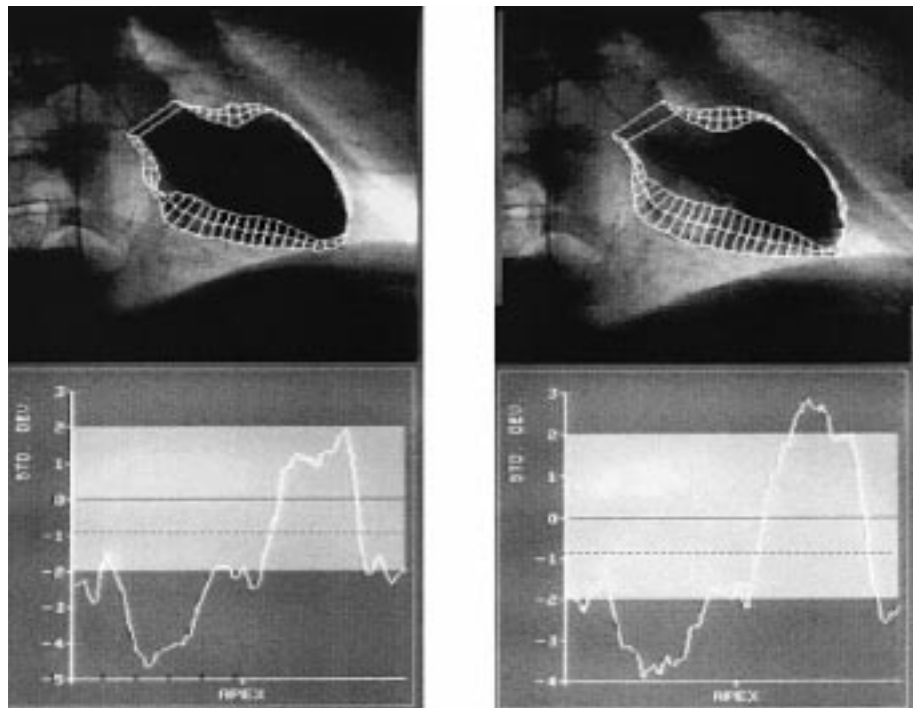


Fig. 2. Ventriculografía de contraste basal (izda.) y tras dobutamina (dcha.). Tanto en situación basal como con dobutamina, el 95% de las cuerdas demuestran disfunción en el territorio de la arteria descendente anterior (desde la cuerda 10 a la 66). No hay, pues, respuesta a la dobutamina. La severidad máxima basal de la disfunción es 4,8. Es destacable, tras dobutamina, la hipercinesia de la zona alejada del infarto.



durante la evolución del infarto el frente de necrosis progresa de subendocardio a subepicardio¹⁴, la severidad de la disfunción será un índice de la transmuralidad del infarto puesto que su magnitud dependerá de la cantidad de tejido viable persistente en el punto subepicárdico correspondiente al núcleo del área de necrosis (punto de disfunción máxima) (fig. 3).

Test de dobutamina

Tras la ventriculografía basal, se inició la perfusión de dobutamina a 5 y 7,5 μ /kg/min, cada dosis durante 4 min. Al final de la dosis de 7,5 μ /kg/min se repitió la ventriculografía izquierda. La función regional fue analizada de nuevo y se cuantificó la respuesta a la do-

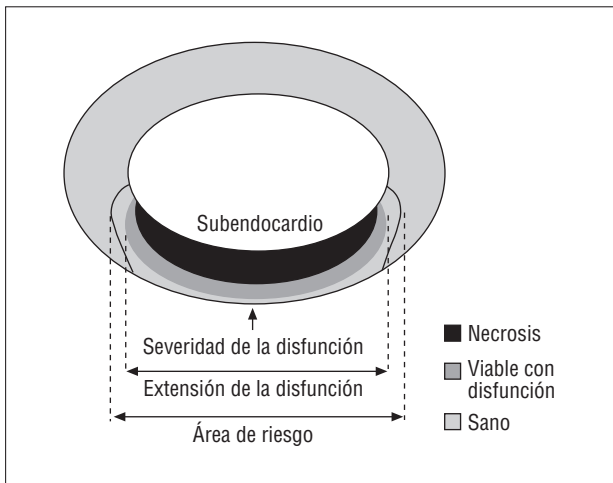


Fig. 3. Esquema de un infarto de miocardio con necrosis incompleta del área de riesgo. El miocardio viable se encuentra en el margen subepicárdico del área de necrosis y en el margen periinfarto (entre el área de necrosis y los límites del área de riesgo). La severidad de la disfunción mide la motilidad en el punto de máxima disfunción y dependerá del tejido viable en el margen subepicárdico del centro del área de necrosis (transmuralidad del infarto). La extensión de la disfunción dependerá del tejido viable en el margen subepicárdico de todo el área de necrosis, y en el margen periinfarto.

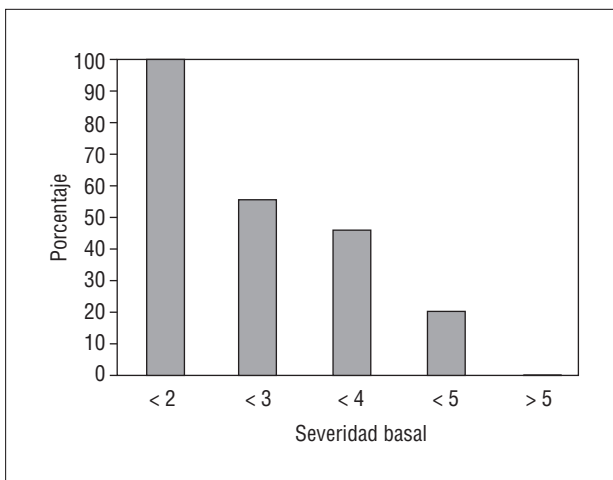


Fig. 4. Porcentaje de pacientes con respuesta positiva a la dobutamina en cada uno de los 5 subgrupos en que se ha dividido el grupo de estudio en función de la severidad de la disfunción basal: severidad ≤ 2 ($n = 12$), > 2 a ≤ 3 ($n = 20$), > 3 a ≤ 4 ($n = 35$), > 4 a ≤ 5 ($n = 15$) y > 5 ($n = 13$). El porcentaje de pacientes con respuesta positiva a la dobutamina disminuye progresivamente al incrementarse la severidad de la disfunción ($p < 0,0001$): $\leq 2 = 100\%$, > 2 a $\leq 3 = 55\%$, > 3 a $\leq 4 = 49\%$, > 4 a $\leq 5 = 20\%$ y $> 5 = 0\%$.

butamina como la diferencia entre la extensión de la disfunción basal y con dobutamina (figs. 1 y 2). Se evaluó la respuesta a la dobutamina en términos de variaciones en la extensión de la disfunción porque el parámetro extensión recoge la motilidad anormal en toda el área de riesgo, incluyendo el tejido viable en el

margen subepicárdico de toda el área de necrosis y el tejido viable en el margen periinfarto del área de riesgo (fig. 3).

Todas las medidas fueron realizadas por un mismo observador. La variabilidad intraobservador fue calculada en nuestro laboratorio y se consideró una variación en la extensión de la disfunción $\geq 15\%$ como significativa⁸.

Coronariografía

La arteria relacionada con el infarto se identificó a partir de las anomalías de la función regional en la ventriculografía y de la coronariografía. Se cuantificó la estenosis en la arteria del infarto mediante análisis automático de bordes. Se consideró la estenosis significativa si era $\geq 50\%$.

Análisis estadístico

La respuesta a la dobutamina se estudió tanto como variable cuantitativa (reducción de la extensión de la disfunción) como cualitativa (respuesta positiva en caso de reducción de la extensión de la disfunción $\geq 15\%$). La comparación de la variable cuantitativa entre subgrupos se efectuó con el test de ANOVA para comparaciones múltiples. Las diferencias entre dos subgrupos definidos por una variable cualitativa se analizaron mediante el test de la t de Student para datos no apareados para variables continuas, y el test de la χ^2 para variables cualitativas. La relación entre variables continuas se evaluó mediante regresión lineal simple. Un valor de $p < 0,05$ fue considerado significativo.

RESULTADOS

Disfunción regional basal y con dobutamina

En la ventriculografía basal, la extensión de la disfunción ha sido del $78 \pm 24\%$ y su severidad máxima de $3,6 \pm 1,1$ DE; ambos parámetros han demostrado una buena correlación ($r = 0,71$; $p = 0,0001$). La extensión de la disfunción se ha reducido en un $16 \pm 18\%$ con dobutamina. La mejoría contráctil con dobutamina se ha correlacionado débilmente con la extensión de la disfunción basal ($r = -0,24$; $p = 0,02$) y de forma más significativa con la severidad máxima basal ($r = -0,42$; $p = 0,0001$). No se ha encontrado relación entre la respuesta a la dobutamina y diferentes variables clínicas analizadas como edad, sexo, localización del infarto, trombólisis, angina postinfarto y/o test de esfuerzo anormal.

En función de la severidad de la disfunción basal, el grupo de estudio se ha dividido en 5 subgrupos: severidad ≤ 2 DE ($n = 12$), > 2 a ≤ 3 DE ($n = 20$), > 3 a ≤ 4 DE ($n = 35$), > 4 a ≤ 5 DE ($n = 15$) y > 5 DE ($n = 13$).

La magnitud de la respuesta a la dobutamina ha disminuido progresivamente al aumentar la severidad basal de la disfunción ($p = 0,0001$): ≤ 2 DE [$n = 12$] = $33 \pm 19\%$, > 2 a ≤ 3 DE [$n = 20$] = $20 \pm 16\%$, > 3 a ≤ 4 DE [$n = 35$] = $16 \pm 19\%$, > 4 a ≤ 5 DE [$n = 15$] = $9 \pm 13\%$, > 5 DE [$n = 13$] = $3 \pm 4\%$. En términos cualitativos, el porcentaje de pacientes con respuesta positiva a la dobutamina también se ha reducido al incrementarse la severidad de la disfunción ($p < 0,0001$, fig. 4): ≤ 2 DE = 12 [100%], > 2 a ≤ 3 DE = 11 [55%], > 3 a ≤ 4 DE = 17 [49%], > 4 a ≤ 5 DE = 3 [20%], > 5 DE = 0%. Así pues, dada la alta prevalencia del test positivo cuando la disfunción es ≤ 2 DE y la alta prevalencia del test negativo cuando la disfunción es > 5 DE, la utilidad del test de la dobutamina parece centrarse en los casos con severidad basal intermedia (entre 2 y 5, especialmente entre 2 y 4).

Relación entre disfunción regional y fracción de eyección

Como era de esperar, la relación entre la severidad de la disfunción regional y la fracción de eyección fue altamente significativa ($r = -0,70$; $p = 0,0001$). Definimos un grupo de 32 pacientes con mala función ventricular (fracción de eyección $< 45\%$), dado que en estos pacientes es en los que más interesa analizar la reserva contráctil de cara a una intervención de revascularización. Dentro de este grupo, 11 pacientes (34%) presentaban una severidad basal > 5 DE, en 8 pacientes (25%) la severidad basal era > 4 a ≤ 5 , y en 13 (41%) > 2 a ≤ 4 . Así pues, en el grupo con mala función ventricular de nuestra serie, los casos con disfunción basal de severidad intermedia representan el 66% de los pacientes (41% con severidad > 2 a ≤ 4), siendo en este subgrupo en el que parece más útil el test de dobutamina para identificar la reserva contráctil.

Efecto de la estenosis u oclusión en la arteria del infarto

Ochenta y cuatro pacientes presentaban una estenosis significativa en la arteria del infarto frente a 11 pacientes sin estenosis. No hubo diferencias significativas entre ambos subgrupos en la respuesta a la dobutamina desde un punto de vista cuantitativo (16 ± 18 frente al $18 \pm 15\%$), ni tampoco en el número de pacientes con respuesta positiva: 36 (43%) frente a 7 (63%). La severidad de la disfunción basal fue similar en los dos subgrupos ($3,6 \pm 1,1$ y $3,6 \pm 1,3$).

En 19 pacientes, la arteria del infarto estaba ocluida (en todos excepto en 2 casos con buena circulación colateral). Entre los subgrupos con arteria ocluida y permeable no hubo diferencias en la severidad basal ($3,6 \pm 0,9$ y $3,6 \pm 1,1$), en la respuesta a la dobutamina (11 ± 11 frente a $18 \pm 19\%$) ni en el porcentaje de pacientes con respuesta positiva (6 [32%] frente a 37 [49%]).

DISCUSIÓN

En el presente estudio se ha cuantificado mediante ventriculografía de contraste la respuesta de la zona del infarto a las bajas dosis de dobutamina y se ha evaluado su relación con la magnitud basal de la disfunción y con la presencia de estenosis en la arteria del infarto. Sus principales hallazgos son los siguientes: *a*) la severidad máxima de la disfunción basal es el principal marcador de reserva contráctil, y *b*) la existencia de estenosis coronaria en la arteria del infarto no limita la respuesta contráctil a bajas dosis de dobutamina.

Ventriculografía de contraste con dobutamina

Numerosos estudios con ecocardiografía han demostrado que la inducción de reserva contráctil con dosis bajas de dobutamina predice la recuperación espontánea del miocardio aturdido tras un infarto¹⁵⁻²², o la mejoría contráctil del miocardio hibernado tras revascularización²³⁻³⁷. Recientemente, nuestro grupo ha introducido la ventriculografía de contraste con bajas dosis de dobutamina como test de viabilidad, siendo su sensibilidad y especificidad para predecir la mejoría funcional tras revascularización comparables a las de la ecocardiografía⁸. Aunque el ecocardiograma, como test incruento, debe ser la prueba de elección para el diagnóstico de viabilidad miocárdica, la coronariografía siempre es un paso imprescindible previo a la revascularización y no es infrecuente que pacientes con mala función ventricular postinfarto sean remitidos para coronariografía sin estudio previo de viabilidad miocárdica. En estos casos, se puede aprovechar el propio acto de la coronariografía para efectuar la ventriculografía de contraste con dobutamina.

Efecto de la magnitud basal de la disfunción regional

Tras la oclusión coronaria, el frente de necrosis del miocardio se inicia en un punto del subendocardio (núcleo del infarto) y progresa en sentido transmural hacia el subepicardio, y en sentido lateral hacia los límites del área miocárdica de riesgo dependiente de la rama coronaria ocluida¹⁴. En función del tiempo de oclusión o de la presencia de colaterales, la necrosis del área de riesgo puede ser completa o incompleta. Si persiste miocardio viable, éste se encuentra principalmente en el margen subepicárdico del área de necrosis y en menor medida en el margen lateral periinfarto dentro de los límites del área de riesgo³⁸.

Según nuestros resultados, la severidad máxima de la disfunción en la zona del infarto es un buen marcador de respuesta a la dobutamina: cuanto más severa es la disfunción menor es la respuesta a la dobutamina. En estudios con ecocardiografía también se ha eviden-

ciado que el miocardio viable se encuentra con mayor frecuencia en los segmentos hipocinéticos que en los acinéticos^{20,21,39,40}. La severidad máxima de la disfunción indica la transmuralidad del infarto, puesto que depende de la contractilidad del tejido viable subepicárdico en el núcleo del área de necrosis. Estudios experimentales han demostrado que la transmuralidad del infarto es el principal determinante de la respuesta a la dobutamina⁴¹. Aunque, en conjunto, la correlación entre la severidad basal de la disfunción y la respuesta a la dobutamina no ha sido muy alta ($r = 0,42$); esto se debe al comportamiento heterogéneo de los casos con severidad basal intermedia que pueden responder o no a la dobutamina. Sin embargo, en los valores extremos de severidad el comportamiento ha sido homogéneo, con buena respuesta a la dobutamina cuando la disfunción basal es ligera y mala respuesta a la dobutamina cuando la disfunción basal es muy severa.

Así pues, la severidad máxima de la disfunción basal es un parámetro sencillo de medir que orienta acerca de la utilidad del test de dobutamina: *a*) si la severidad es ≤ 2 DE el test de dobutamina no parece indicado dada la alta prevalencia de respuestas positivas (100% en nuestra serie), bien por presencia de miocardio viable (verdadero positivo) o por arrastre pasivo¹⁰ de las zonas sanas que rodean a una pequeña zona de necrosis (posible falso positivo); *b*) si la severidad máxima es > 5 DE el test de la dobutamina tampoco parece indicado dada la alta prevalencia de respuesta negativas (100% en nuestra serie), probablemente porque la necrosis ha sido completa (verdadero negativo) o porque la escasa cantidad de tejido viable es insuficiente para responder al estímulo inotrópico (posible falso negativo); *c*) cuando la severidad máxima es > 2 y ≤ 4 , la prevalencia de respuestas positivas se encuentra en torno al 50%, lo que sugiere que, en este caso, el test de la dobutamina podría ser útil para identificar aquellos casos con reserva contráctil, y *d*) cuando la severidad máxima es > 4 pero ≤ 5 , aunque la prevalencia de respuesta a la dobutamina es baja, aún se detecta en un 20% de los casos.

Relación entre función regional y fracción de eyección

Los tests de viabilidad miocárdica se indican en pacientes con mala función ventricular con el fin de mejorar dicha función mediante un procedimiento de revascularización. Lógicamente, cuanto más severa es la disfunción regional postinfarto mayor es la depresión de la fracción de eyección del ventrículo izquierdo. El hallazgo de una baja prevalencia de reserva contráctil en pacientes con disfunción regional muy severa (> 5 DE) sugiere que, precisamente en los pacientes que más lo necesitan, las posibilidades de reversibilidad son inferiores. Sin embargo, el 66% de los pacientes de nuestra serie con fracción de eyección $< 45\%$ pre-

sentan una disfunción regional ≤ 5 DE. Este dato sugiere que algunos pacientes con mala función ventricular postinfarto aún presentan reserva contráctil, lo que aumenta la probabilidad de mejoría tras revascularización.

Efecto de la estenosis residual en la arteria relacionada con el infarto

El balance entre las reservas contráctil y coronaria determina la respuesta a la dobutamina. Teóricamente, en presencia de estenosis residual en la arteria del infarto, sólo se evidenciará reserva contráctil si la reserva coronaria permite un incremento del flujo suficiente para la mejoría funcional. Se ha observado que la contractilidad puede aumentar a bajas dosis de dobutamina y empeorar a altas dosis por isquemia, lo que constituye la denominada respuesta bifásica^{4,35,37}. El deterioro contráctil suele aparecer a dosis superiores a $20 \mu\text{kg}/\text{min}$ de dobutamina, y raramente a bajas dosis^{35,37}. A pesar de la posible limitación de una respuesta isquémica que enmascare la reserva contráctil incluso a bajas dosis de dobutamina, numerosos estudios señalan que la mejoría contráctil con bajas dosis de dobutamina es un marcador fiable de mejoría funcional tras revascularización⁴². Aunque la respuesta bifásica parece el marcador más específico de disfunción reversible^{4,35,37,39,40,43}, su presencia es poco frecuente⁴³. En la serie de Smart et al, la mejoría contráctil a bajas dosis de dobutamina predijo la reversibilidad de la disfunción regional postinfarto independientemente de la respuesta a altas dosis²⁰.

En nuestro estudio, la existencia de estenosis coronaria no ha limitado la respuesta a la dosis de $7,5 \mu\text{kg}/\text{min}$ de dobutamina. No ha habido diferencias significativas entre los subgrupos con o sin estenosis significativa, o entre los subgrupos con arteria permeable u ocluida (aunque la mayoría de éstos demostraban circulación colateral bien desarrollada). Probablemente, la demanda de oxígeno provocada por el estímulo inotrópico de la dobutamina a bajas dosis no requiere grandes incrementos en el flujo coronario⁴⁴. En un trabajo reciente de Barilla et al se observa que, en zonas de disfunción miocárdica con arteria ocluida y sin desarrollo de colaterales, se puede inducir reserva contráctil con bajas dosis de dobutamina sin que se detecte un aumento concomitante del flujo coronario⁴⁵.

Limitaciones

1. El grupo de estudio es heterogéneo en cuanto al tiempo de evolución del infarto, incluyendo una mayoría de pacientes con infarto reciente (menos de 1 mes de evolución; 80 de los 95 pacientes) con miocardio viable potencialmente aturdido, y 15 pacientes con infarto crónico (más de 1 mes de evolución) con miocardio potencialmente hibernado.

2. Se ha utilizado la ventriculografía izquierda con técnica monoplaneo, que impide el análisis de los segmentos septal y posterolateral del ventrículo izquierdo.

Implicaciones clínicas

Dado que la respuesta a la dobutamina de los segmentos del infarto se relaciona con la severidad máxima de la disfunción basal, un simple análisis de la ventriculografía de contraste basal puede orientar sobre la conducta a seguir en pacientes con afectación de la función regional postinfarto. Si la severidad de la disfunción es ≤ 2 DE (alta prevalencia de respuestas positivas) o > 5 DE (alta prevalencia de respuestas negativas), el test de la dobutamina no parece indicado. En cambio, cuando la severidad de la disfunción basal es > 2 DE pero ≤ 5 DE (especialmente si es ≤ 4 DE), el test de la dobutamina puede identificar aquellos casos con reserva contráctil que tendrían posibilidades de recuperación funcional⁸.

BIBLIOGRAFÍA

- Braunwald E, Kloner RA. The stunned myocardium: prolonged, postischemic ventricular dysfunction. *Circulation* 1982; 66: 1146-1149.
- Rahimtoola SH. A perspective of the three large multivessel randomised clinical trials of coronary by-pass surgery for chronic stable angina. *Circulation* 1985; 72 (Supl V): 123-135.
- Lee KS, Marwick Th, Cook SA, Go RT, Fix JS, James KB et al. Prognosis of patients with left ventricular dysfunction, with and without viable myocardium after myocardial infarction. Relative efficacy of medical therapy and revascularization. *Circulation* 1994; 90: 2687-2694.
- Williams MJ, Odabashian J, Lauer MS, Thomas JD, Marwick Th. Prognostic value of dobutamine echocardiography in patients with left ventricular dysfunction. *J Am Coll Cardiol* 1996; 27: 132-139.
- Dilsizian V, Bonow RO. Current diagnostic techniques of assessing myocardial viability in patients with hibernating and stunned myocardium. *Circulation* 1993; 87: 1-20.
- Bolli R, Zhu WX, Myers ML, Hartley CJ, Roberts R. Beta-adrenergic stimulation reverses postischemic myocardial dysfunction without producing subsequent functional deterioration. *Am J Cardiol* 1985; 56: 946-948.
- Bodí V, Sanchis J, Llácer A, Insa L, Cánoves J, Ferrero JA et al. Significado de la elevación basal y al esfuerzo del segmento ST en derivaciones con onda Q tras un infarto agudo de miocardio. *Rev Esp Cardiol* 1997; 50: 337-344.
- Sanchis J, Bodí V, Insa L, Gómez-Aldaraví R, Berenguer A, López-Lereu MP et al. Low-dose dobutamine testing using contrast left ventriculography in the same session as coronary angiography predicts the improvement of left ventricular function after coronary angioplasty in postinfarction patients. *Am J Cardiol* 1999; 83: 15-20.
- Bodí V, Sanchis J, Llácer A, Insa L, Chorro FJ, López Merino V. ST segment elevation on Q leads at rest and during exercise: Relation with myocardial viability and left ventricular remodeling within the first 6 months after infarction. *Am Heart J* 1999; 137: 1107-1115.
- Kaul S, Pandian NG, Gillam LD, Newell JB, Okada RD, Weyman AE. Contrast echocardiography in acute myocardial ischemia. III. An in-vivo comparison of the extent of abnormal wall motion with the area at risk for necrosis. *J Am Coll Cardiol* 1986; 7: 383-392.
- Sheehan FH, Bolson EL, Dodge HT, Mathey DG, Schofer J, Woo HW. Advantages and applications of the centerline method for characterising regional ventricular function. *Circulation* 1986; 74: 293-305.
- Sanchis J, Insa L, Bodí V, Egea S, Monmeneu JV, Chorro FJ et al. Role of infarction artery status in left ventricular remodeling after acute myocardial infarction. *Int J Cardiol* 1997; 59: 189-195.
- Sanchis J, Bodí V, Insa L, Berenguer A, Chorro FJ, Llácer A et al. Predictors of early and late ventricular remodeling after acute myocardial infarction. *Clinical Cardiol*. En prensa.
- Reimer KA, Lowe JE, Rasmussen MM, Jennings RB. The wave-front phenomenon of ischemic cell death. 1. Myocardial infarction size vs duration of coronary occlusion in dogs. *Circulation* 1977; 56: 786-794.
- Pierard LA, De Landsheere ChM, Berthe Ch, Rigo P, Kulbertus HE. Identification of viable myocardium by echocardiography during dobutamine infusion in patients with myocardial infarction after thrombolytic therapy: Comparison with positron emission tomography. *J Am Coll Cardiol* 1990; 15: 1021-1031.
- Smart SC, Sawada S, Ryan Th, Segar D, Atherton L, Berkovitz K et al. Low-dose dobutamine echocardiography detects reversible dysfunction after thrombolytic therapy of acute myocardial infarction. *Circulation* 1993; 88: 405-415.
- Salustri A, Elhendy A, Garyfallydis P, Ciavatti M, Cornel JH, Cate FJ et al. Prediction of improvement of ventricular function after first acute myocardial infarction using low-dose dobutamine stress echocardiography. *Am J Cardiol* 1994; 74: 853-856.
- Wataha H, Ito H, Oh H, Masuyama T, Aburaya M, Hori M et al. Dobutamine stress echocardiography predicts reversible dysfunction and quantifies the extent of irreversibly damaged myocardium after reperfusion of anterior myocardial infarction. *J Am Coll Cardiol* 1994; 24: 624-630.
- Sanchis J, Muñoz J, Chorro FJ, Insa L, Egea S, Bodí V et al. Low-dose dobutamine echocardiography identifies stunned myocardium after thrombolytic treatment for acute myocardial infarction. *Int J Cardiol* 1996; 53: 5-13.
- Smart S, Wynsen J, Sagar K. Dobutamine-atropine stress echocardiography for reversible dysfunction during the first week after acute myocardial infarction: limitations and determinants of accuracy. *J Am Coll Cardiol* 1997; 30: 1669-1678.
- Smart S, Stoiber Th, Hellman R et al. Low-dose dobutamine echocardiography is more predictive of reversible dysfunction after acute myocardial infarction than resting single photon emission computed tomographic thallium-201 scintigraphy. *Am Heart J* 1997; 133: 822-834.
- Samad BA, Fricik M, Hojer J, Urstad MJ. Early low-dose dobutamine echocardiography predicts late functional recovery after thrombolysed acute myocardial infarction. *Am Heart J* 1999; 137: 489-493.
- Barilla F, Gheorghide M, Alam M, Khaja F, Goldstein S. Low-dose dobutamine in patients with acute myocardial infarction identifies viable but not contractile myocardium and predicts the magnitude of improvement in wall motion abnormalities in response to coronary revascularization. *Am Heart J* 1991; 122: 1522-1531.
- Cigarroa CG, De Filippi Ch, Brickner E, Álvarez LG, Wait MA, Graybun PA. Dobutamine stress echocardiography identifies hibernating myocardium and predicts recovery of left ventricular function after coronary revascularization. *Circulation* 1993; 88: 430-436.
- Marzullo P, Parodi O, Reisenhofer B, Sambucetti G, Picano E, Distante A et al. Value of rest Thallium-201/Technetium-99m Sestamibi scans and dobutamine echocardiography for detecting myocardial viability. *Am J Cardiol* 1993; 71: 166-172.

26. La Canna G, Alfieri O, Giubbini R, Gargano M, Ferrari R, Visioli O. Echocardiography during the infusion of dobutamine for identification of reversible dysfunction in patients with chronic coronary artery disease. *J Am Coll Cardiol* 1994; 23: 617-626.
27. Perrone-Filardi P, Pace L, Prastaro M, Pisciones F, Betocchi S, Squame F et al. Dobutamine echocardiography predicts improvement of hypoperfused dysfunctional myocardium after revascularization in patients with coronary artery disease. *Circulation* 1995; 91: 2556-2565.
28. Voci P, Bilotta F, Caretta Q, Mercanti C, Marino B. Low-dose dobutamine echocardiography predicts the early response of dysfunctioning myocardial segments to coronary artery bypass grafting. *Am Heart J* 1995; 129: 521-526.
29. Arnesse M, Cornel JH, Salustri A, Maat APWM, Elhendy A, Reijns AEM et al. Prediction of improvement of regional left ventricular function after surgical revascularization. A comparison of low-dose dobutamine echocardiography with 201Tl single-photon emission computed tomography. *Circulation* 1995; 91: 2748-2752.
30. de Filippi Ch, Willet D, Irani WN, Eichhorn EJ, Velasco CE, Grayburn PA. Comparison of myocardial contrast echocardiography and low-dose dobutamine stress echocardiography in predicting recovery of left ventricular function after coronary revascularization in chronic ischaemic heart disease. *Circulation* 1995; 92: 2863-2868.
31. Haque T, Furukawa T, Takahashi M, Kinoshita M. Identification of hibernating myocardium by dobutamine stress echocardiography: comparison with thallium-201 reinjection imaging. *Am Heart J* 1995; 130: 553-563.
32. Chan RKM, Lee KJ, Calafiore P, Berlangieri SU, McKay WJ, Tonkin AM. Comparison of dobutamine echocardiography and positron emission tomography in patients with chronic ischaemic left ventricular dysfunction. *J Am Coll Cardiol* 1996; 27: 1601-1607.
33. Picano E, Ostojic M, Varga A, Sicari R, Djordjevic-Dikic A, Nedeljkovic I et al. Combined low dose dipyridamole-dobutamine stress echocardiography to identify myocardial viability. *J Am Coll Cardiol* 1996; 27: 1422-1428.
34. Le Feuvre Cl, Baubion N, Aubry N, Metzger JP, Vernejoul P, Vacheron A. Assessment of reversible dyssynergic segments after acute myocardial infarction: dobutamine echocardiography v thallium-201 single photon emission computed tomography. *Am Heart J* 1996; 131: 668-675.
35. Afridi I, Kleiman NS, Raizner AE, Zoghbi WA. Dobutamine echocardiography in myocardial hibernation. Optimal dose and accuracy in predicting recovery of ventricular function after coronary angioplasty. *Circulation* 1995; 91: 663-670.
36. Afridi I, Main ML, Grayburn PA. Accuracy of dobutamine echocardiography for detection of myocardial viability in patients with an occluded anterior descending artery. *J Am Coll Cardiol* 1996; 28: 455-459.
37. Qureshi U, Nagueh SF, Afridi I, Vaduganathan P, Blaustein A, Verani MS et al. Dobutamine echocardiography and quantitative rest-distribution 201Tl tomography in myocardial hibernation. Relation of contractile reserve to 201Tl uptake and comparative prediction of recovery of function. *Circulation* 1997; 95: 626-635.
38. Lee JT, Ideker ER, Reimer KA. Myocardial infarct size and location in relation to the coronary vascular bed at risk in man. *Circulation* 1981; 64: 526-534.
39. Leclercq F, Messner-Pellenc P, Moragues Ch, Rivalland F, Carabasse D, Davy JM et al. Myocardial viability assessed by dobutamine echocardiography in acute myocardial infarction after successful primary coronary angioplasty. *Am J Cardiol* 1997; 80: 6-10.
40. Cornel JH, Bax JJ, Elhendy A, Maat A, Kimman G, Geleijnse ML. Biphasic response to dobutamine predicts improvement of global left ventricular function after surgical revascularization in patients with stable coronary artery disease. Implications of time course of recovery on diagnostic accuracy. *J Am Coll Cardiol* 1998; 31: 1002-1010.
41. Sklenar J, Villanueva FS, Glasheen WP, Ismail S, Goodman NC, Kaul S. Dobutamine echocardiography for determining the extent of myocardial salvage after reperfusion: an experimental evaluation. *Circulation* 1994; 90: 1503-1512.
42. Bax JJ, van Eck-Smit BLF, van der Wall EE. Assessment of tissue viability: clinical demand and problems. *Eur Heart J* 1998; 19: 847-858.
43. Meza FM, Ramee S, Collins T, Stapleton D, Milani RV, Murgu JP et al. Knowledge of perfusion and contractile reserve improves the predictive value or recovery of regional myocardial function postrevascularization. A study using the combination of myocardial contrast echocardiography and dobutamine echocardiography. *Circulation* 1997; 96: 3459-3465.
44. Skopici HA, Abraham SA, Weissman NJ, Mukerjee AK, Alpert NM, Fischman AJ et al. Factors influencing regional myocardial contractile response to inotropic stimulation. Analysis in humans with stable ischaemic heart disease. *Circulation* 1996; 94: 643-650.
45. Barilla F, De Vicentis G, Mangieri E, Ciavolella H, Panniteri G, Scopinaro F et al. Recovery of contractility of viable myocardium during inotropic stimulation is not dependent on an increase of myocardial blood flow in the absence of collateral filling. *J Am Coll Cardiol* 1999; 33: 697-704.